

Quale cornea per la cheratoplastica lamellare

Paolo Rama

Unità di Oculistica

IRCCS - Policlinico San Matteo, Pavia



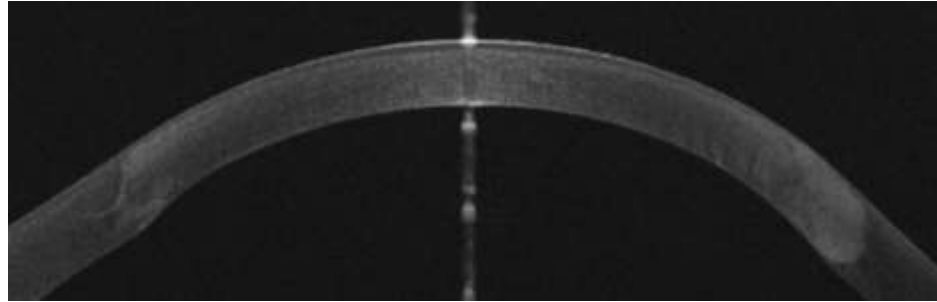
Indicazioni alla cheratoplastica lamellare

Ottica

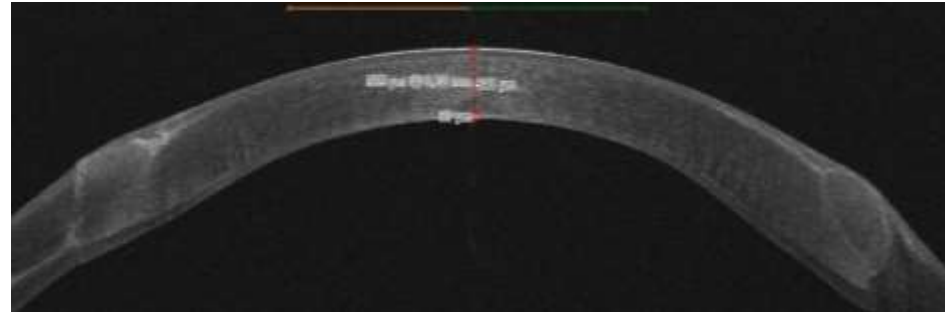
- cheratoplastica lamellare profonda descemetica o pre-descemetica (DALK)

Indicazioni: tutte le patologie con endotelio indenne (cheratocono, leucomi, distrofie)

Tecnica: solo manuale



DALK descemetica "big bubble"



DALK pre-descemetica



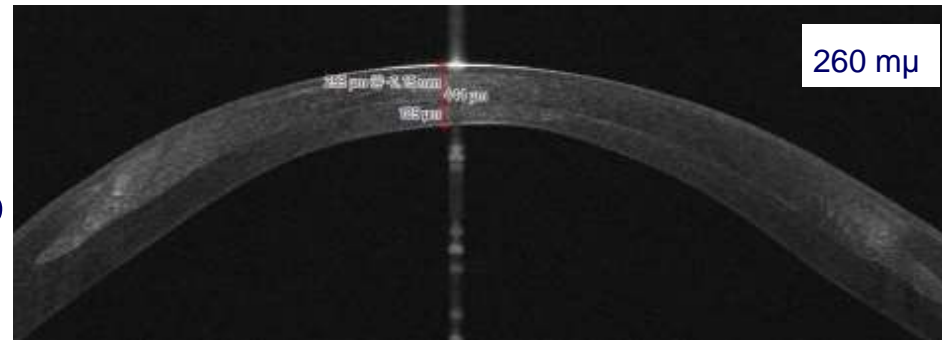
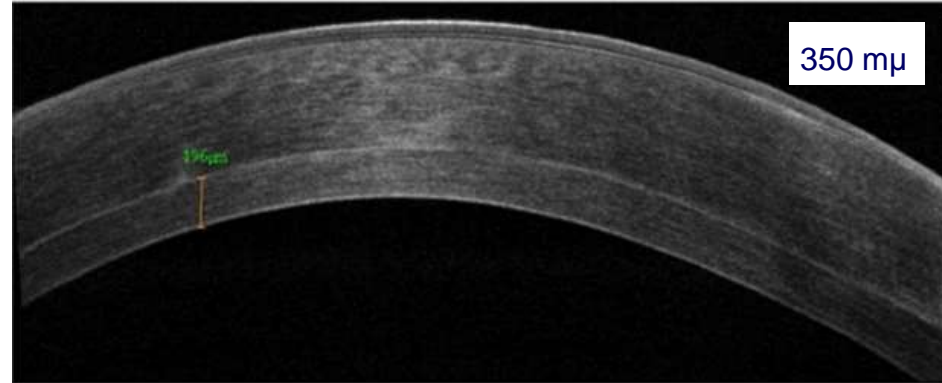
Indicazioni alla cheratoplastica lamellare

Ottica

- cheratoplastica lamellare profonda non pre-descemetica (LK)

Indicazioni: tutte le patologie con endotelio indenne (cheratocono, leucomi, distrofie), rischio di perforazione assente o molto basso

Tecnica: manuale o laser



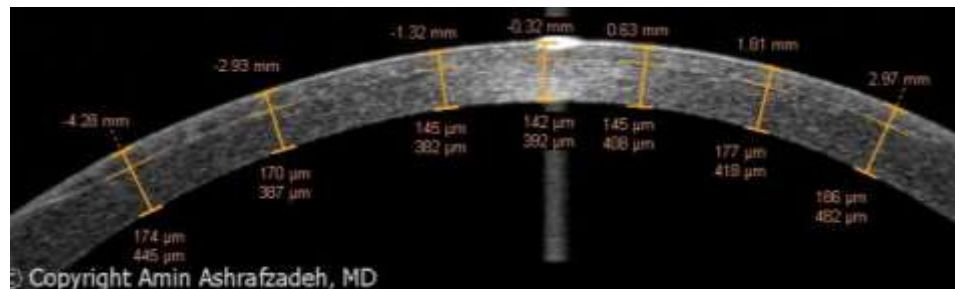
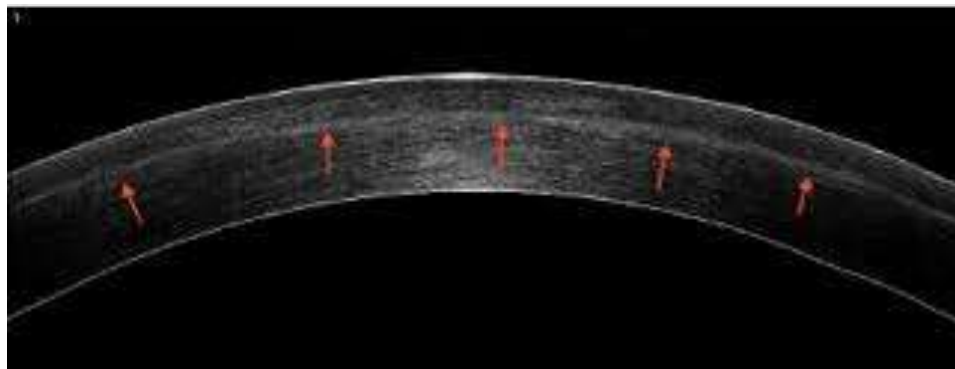Indicazioni alla cheratoplastica lamellare

Ottica

- cheratoplastica lamellare anteriore superficiale (SALK)

Indicazioni: opacità e irregolarità corneali superficiali

Tecnica: microcheratomo o laser



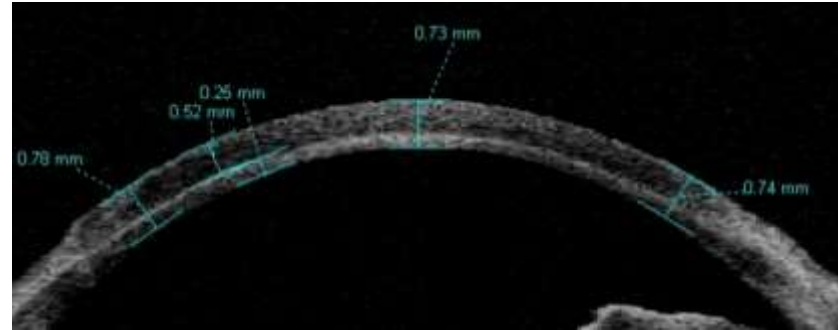
Indicazioni alla cheratoplastica lamellare

Tettonica

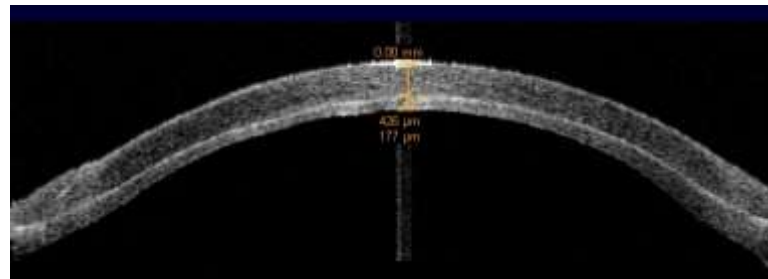
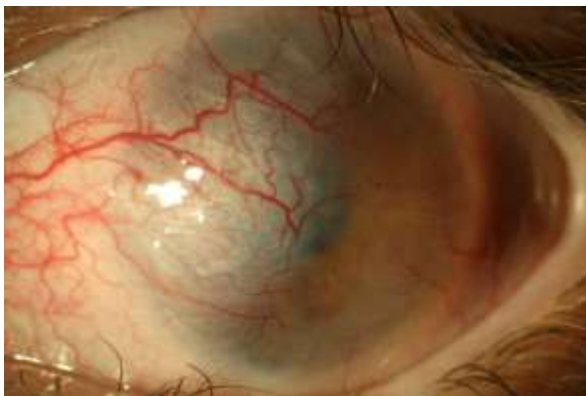- cheratoplastica lamellare non profonda
(LK)

Indicazioni: irregolarità di spessore,
descemetoccele, piccole perforazioni

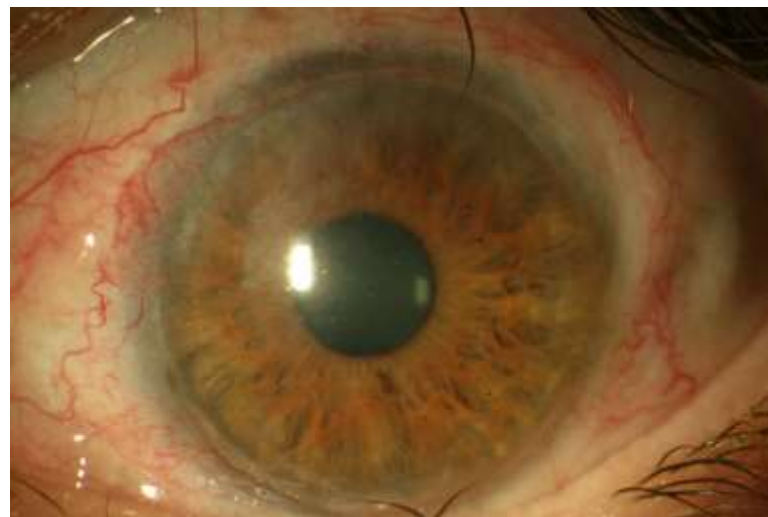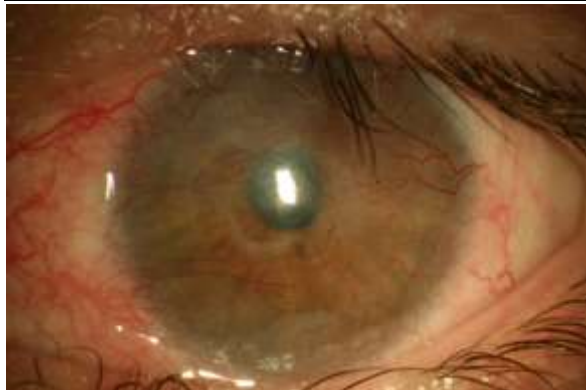
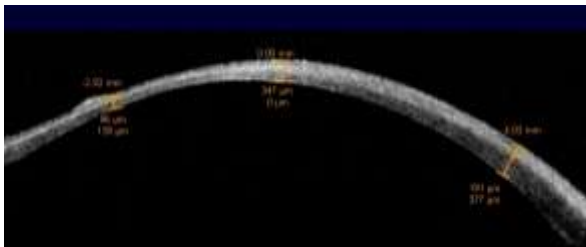
Tecnica: solo manuale



ustione

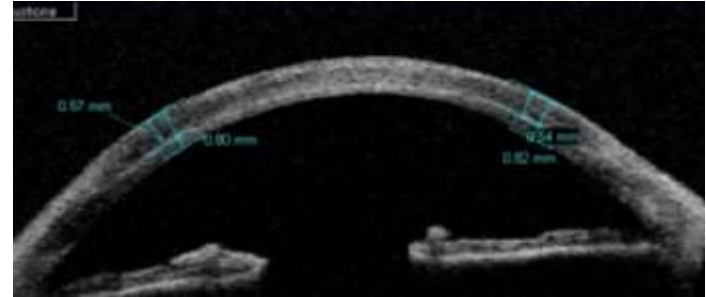
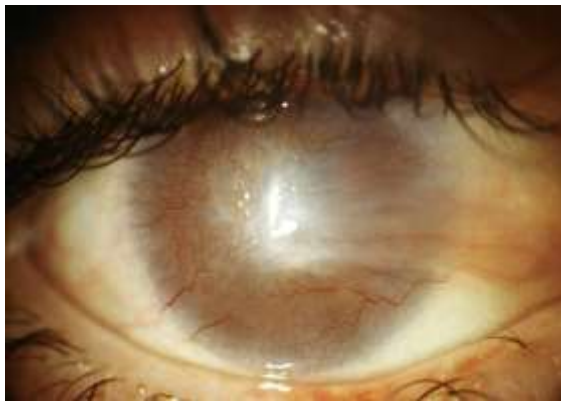

un anno dopo
Holoclar

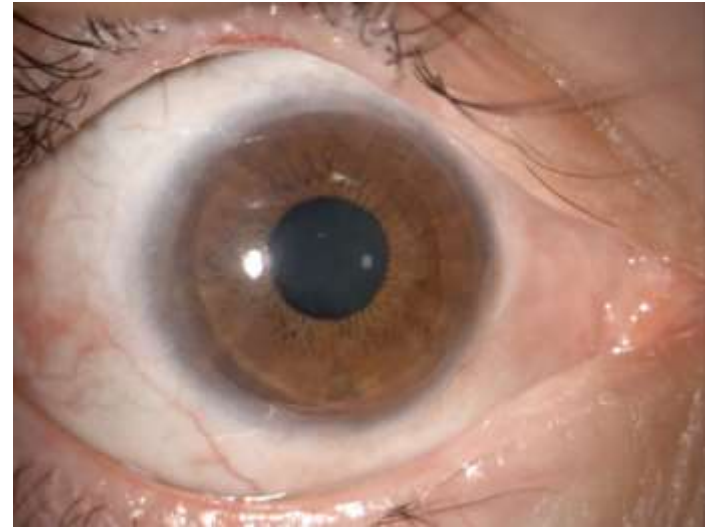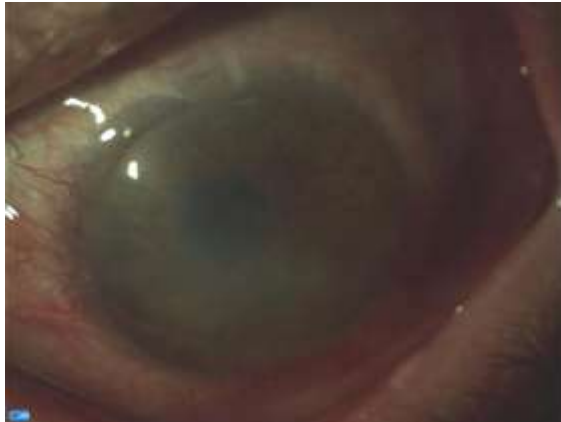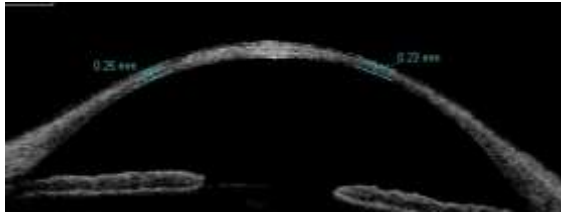


tre anni dopo LK tettonica 11.00 mm, BCVA 6/10

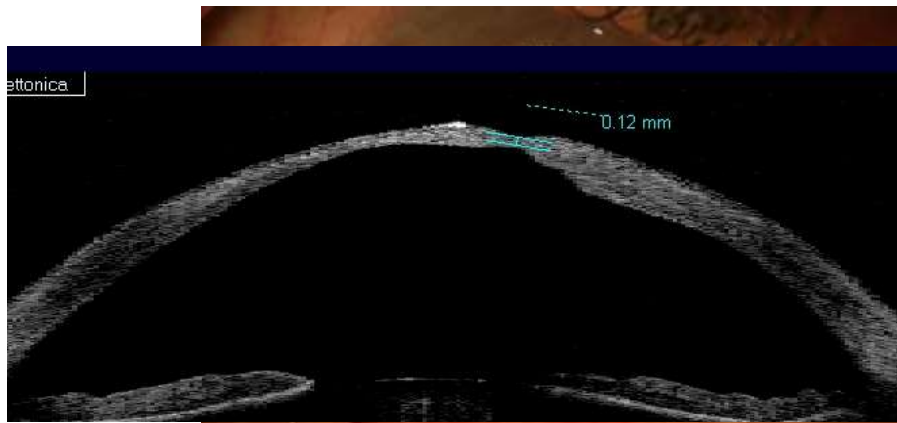
ustione



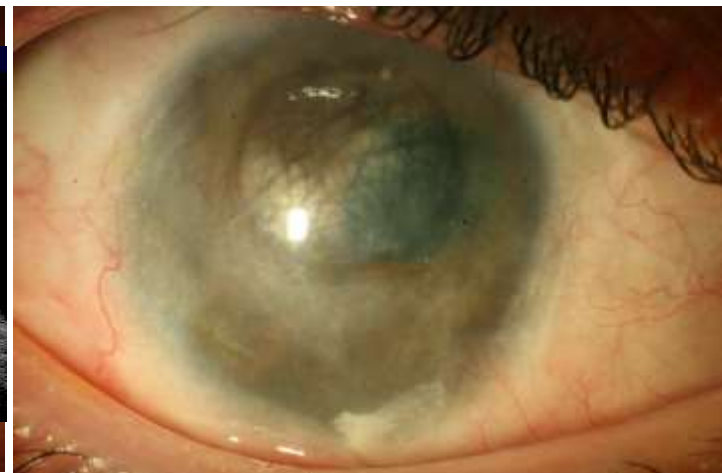un anno dopo
Holoclar



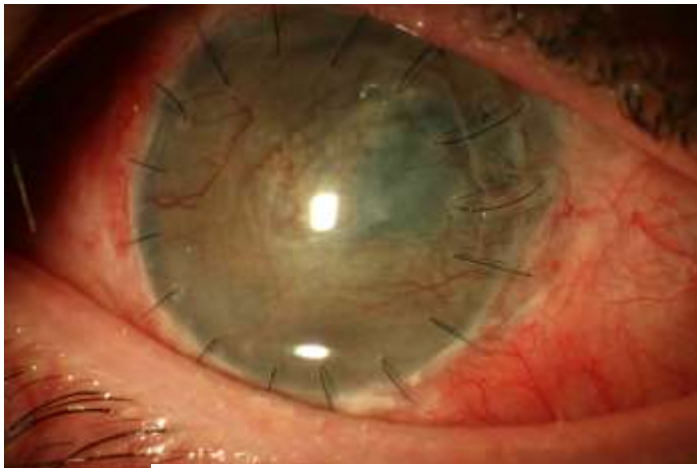
un anno dopo LK tettonica 11.00 mm, BCVA 8/10



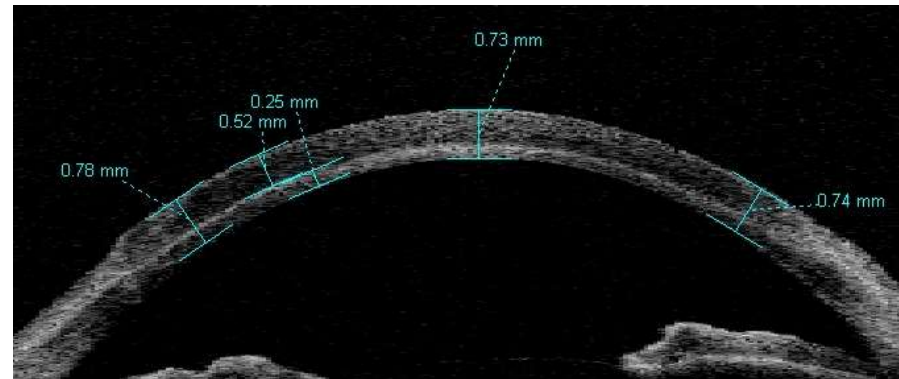
ustione

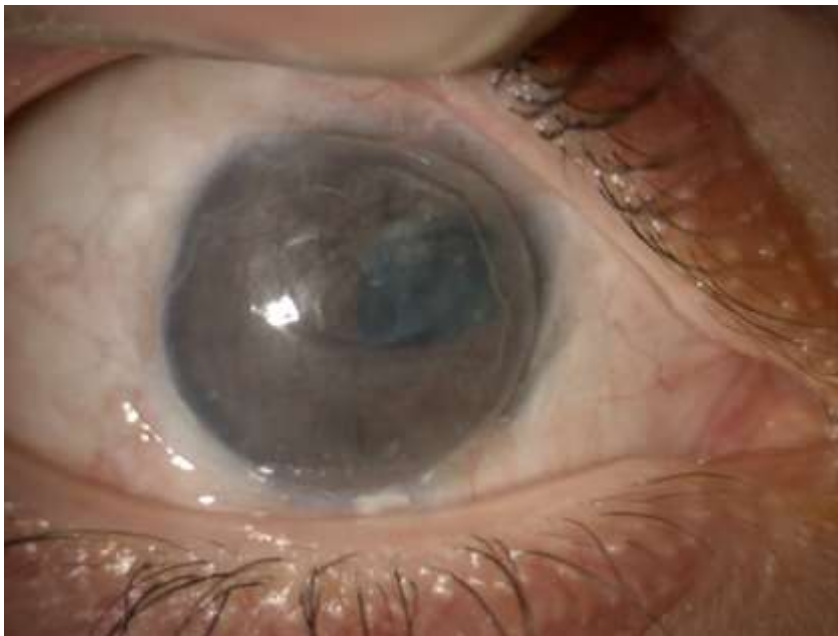

un anno dopo Holoclar

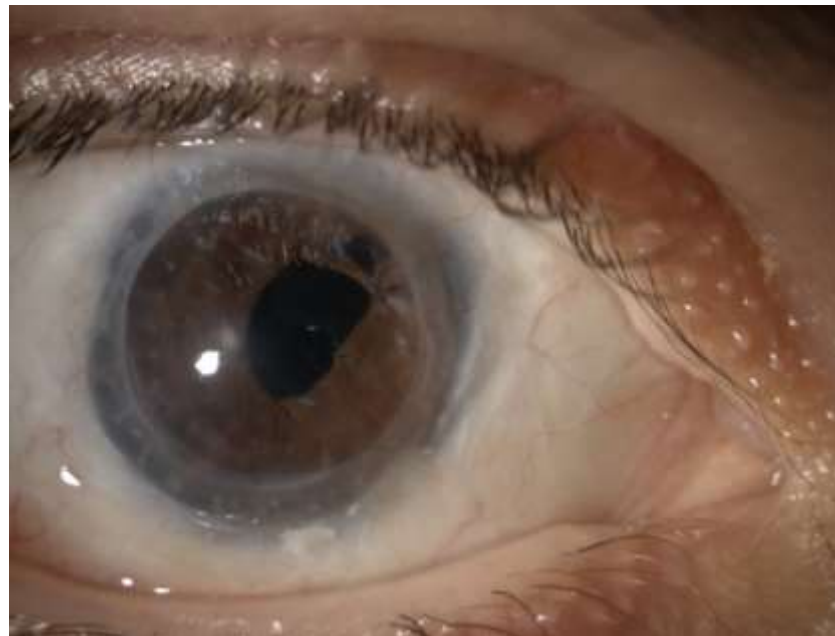


3 mesi dopo LK tettonica 10 mm

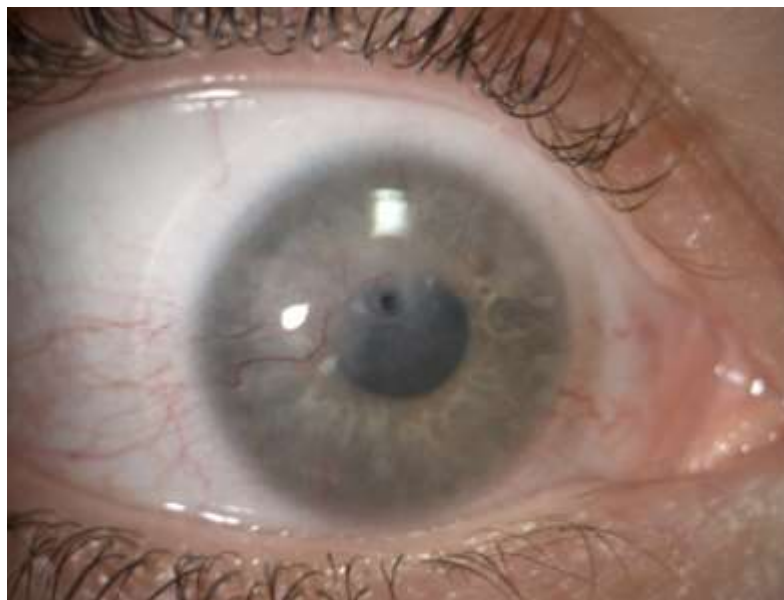
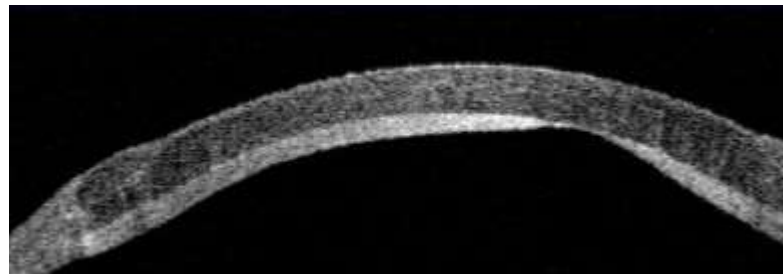
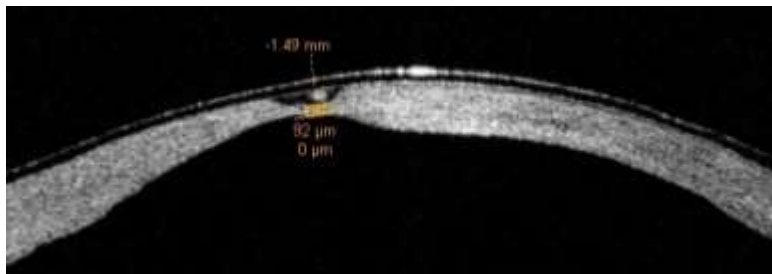




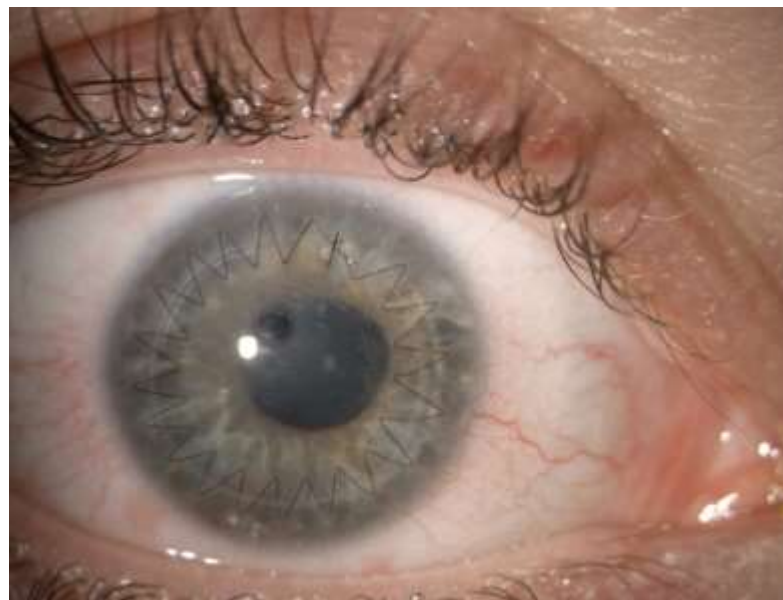
un anno dopo LK, BCVA 3/10
cataratta e pupilla decentrata



3 anni dopo PK centrale 7.50/8.0 mm combinata
con ECCE, IOL e pupilloplastica BCVA 9/10



descemetocele in leucoma post erpetico



LK con lembo intero 7.50/7.75 mm

Quale cornea?

DALK descemetica
o pre-descemetica

lembo intero rimossa la Descemet
→ cornea intera, idonea o non idonea per
PK in caso di perforazione?

10 mm di cornea trasparente senza
gerontoxon

LK profonda non pre-descemetica

- 1) Come sopra
- 2) Lembo tagliato con microcheratomo o
laser, cornea non idonea per PK



Quale cornea?

ALK superficiale

Lembo tagliato con microcheratomo o laser,
cornea non idonea per PK

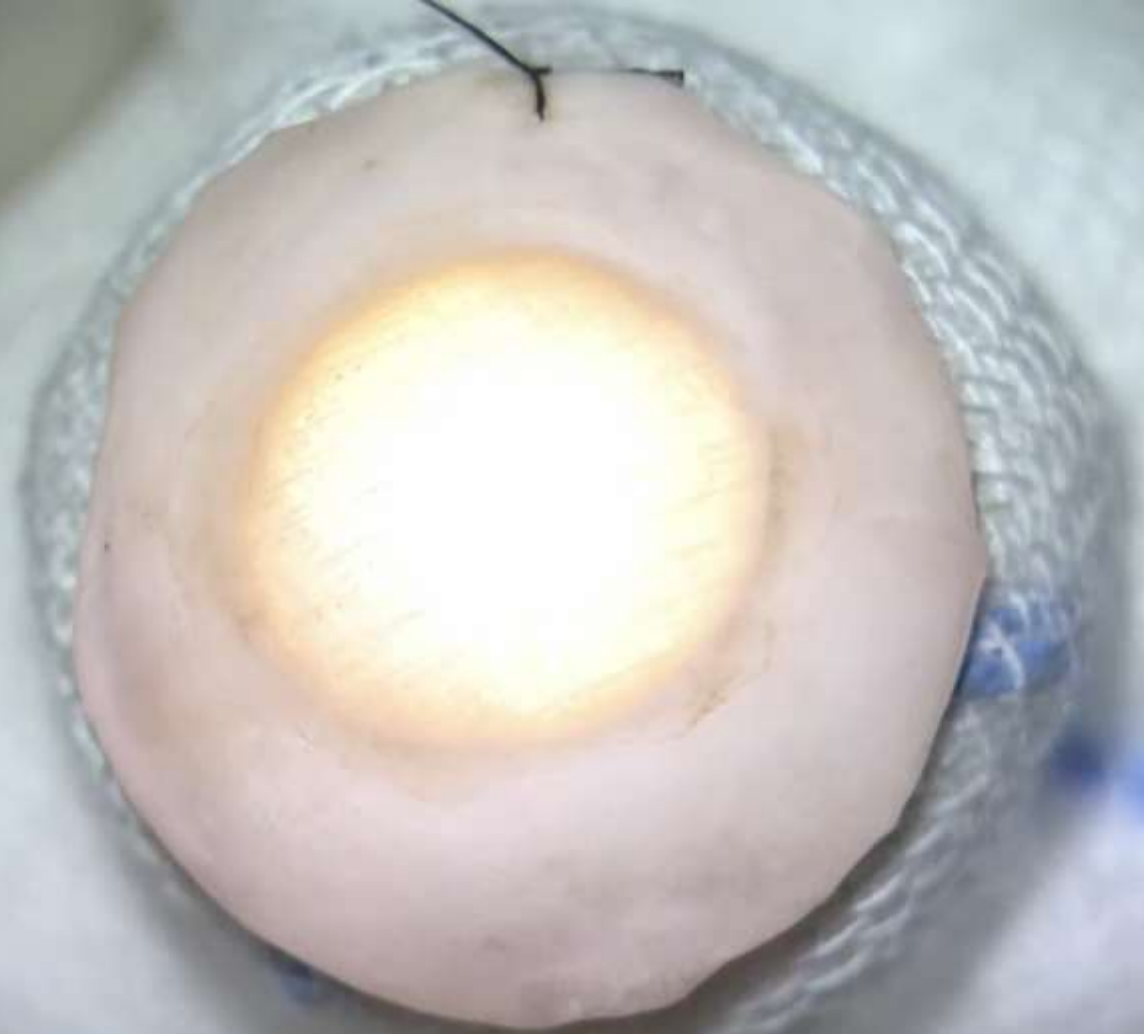LK tettonica

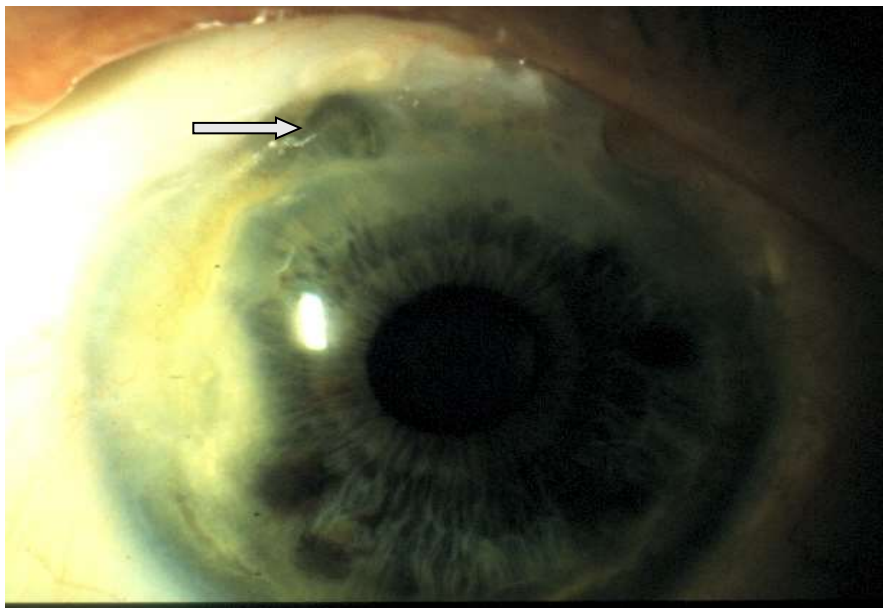
1) Lembo tagliato con microcheratomo o laser:
non facile ottenere un lembo di ampio diametro

2) Lembo intero con ampia sclera per
preparazione manuale

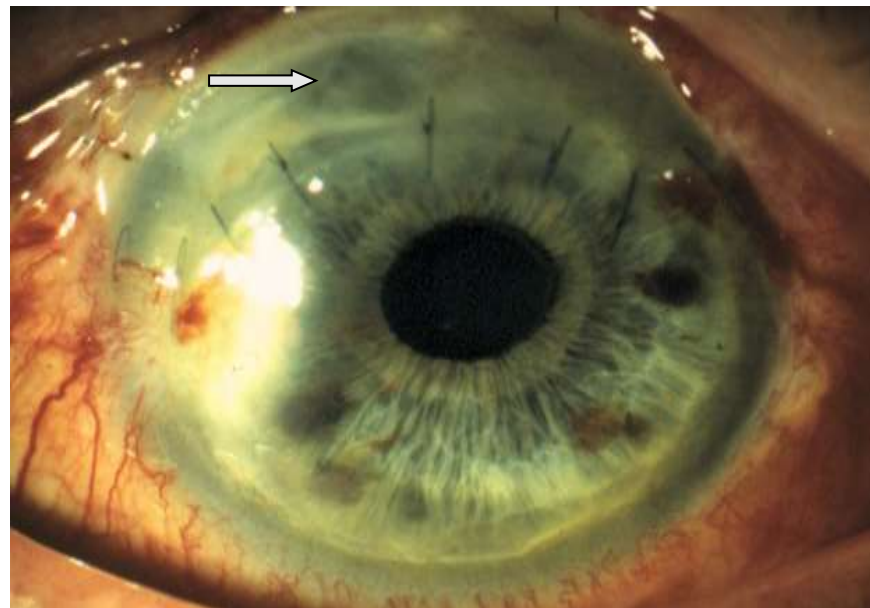
Cornea non idonea per PK







degenerazione di Terrien con piccola perforazione



LK tettonica "a banana", lembo preparato su biglia.

Trapanazione centrale di 12mm

taglio periferico a mano libera



Grazie

