



IDONEITA' CLINICA E SIEROLOGICA DEL DONATORE CHECK LIST



Dott.ssa Magdalini Koumandou-UOSSD Banca Cornee Emilia Romagna





**LINEE GUIDA PER IL PRELIEVO, LA
PROCESSAZIONE E LA DISTRIBUZIONE
DI TESSUTI A SCOPO DI TRAPIANTO**

Codifica	LG.Tessuti
Revisione	
Data	9/2016
Pagina	1 di 65

**LINEE GUIDA PER IL PRELIEVO, LA PROCESSAZIONE E LA
DISTRIBUZIONE DI TESSUTI A SCOPO DI TRAPIANTO
9/2016**

Approvate dal Centro Nazionale Trapianti, 14 settembre 2016

SEZIONE C

C.0 SELEZIONE DEL DONATORE

- C.1 Premesse
- C.2 Manifestazione di volontà alla donazione
 - C.2.1 Manifestazione di volontà per il prelievo da donatore cadavere
 - C.2.2 Consenso per il prelievo da donatore vivente
 - C.2.3 Documentazione della manifestazione di volontà
- C.3 Anonimato
- C.4 Accertamento di morte
- C.5 Idoneità generale del donatore
 - C.5.1 Valutazione dell'idoneità generale del donatore
 - C.5.2 Cause di non idoneità del donatore di tessuti
 - C.5.3 Valutazione del donatore pediatrico
 - C.5.4 Criteri di esclusione specifici per i diversi tessuti
 - C.5.4.1 Tessuti Oculari
 - C.5.4.2 Tessuto Muscoloscheletrico
 - C.5.4.3 Valvole
 - C.5.4.4 Vasi
 - C.5.4.5 Cute
 - C.5.4.6 Membrana Amniotica
 - C.6 Ispezione fisica del donatore
- C.7 Esame autoptico
- C.8 Test per malattie trasmissibili
 - C.8.1 Laboratori di analisi
 - C.8.2 Archivio dei sieri
 - C.8.3 Test sierologici obbligatori
 - C.8.4 Controlli successivi per il donatore vivente



Sierologia

Marker	Data	Esito	Neg.	Pos.	In corso	Non rich.	Non interp.
Anti-HIV 1 e 2							
Anti-HCV							
HBsAg							
HBcAb							
HBsAb							
TPHA							
VDRL							
HTLV I e II							

Notizie anamnestiche

Data compilazione

Le notizie anamnestiche disponibili

SI NO

Le notizie anamnestiche sono state raccolte mediante

- Colloquio Con Il Medico Curante
- Esame Della Cartella Clinica
- Colloquio Con I Familiari
- Colloquio Con Il Medico Di Base
- Interfacciamento Con Tessera Sanitaria

Altro

Referente della raccolta anamnestica

Note checklist



LABORATORIO UNICO METROPOLITANO DI BOLOGNA

LABORATORIO UNICO METROPOLITANO DI BOLOGNA

Identificativo Paziente: 23600070

Nosologico: EHS-6015521

Reparto: OM - Donazione Tessuti


Sesso: M Età: 76 Anni



Identificativo Paziente: 23600070

Sesso: M Età: 76 Anni

Reparto: 1703 Lab Biobanca Tess e Banca Gameti



Esame	Esito	U.M.	Valori Riferimento
[6] Ab. T. pallidum IgG+IgM <i>Metodica: ECLIA</i>	Negativo		
[6] HBs Ag. <i>Metodica: ECLIA</i>	Negativo		
[6] Ab. anti HBs <i>Metodica: ECLIA</i>	2	mIU/mL	Valore Protei
[6] Ab. anti HBe <i>Metodica: ECLIA</i>	Positivo		
[6] Ab. anti HCV <i>Metodica: ECLIA</i>	Negativo		
[6] Ricerca HIV (Ag. / Ab.) <i>Metodica: ECLIA</i>	Negativo		Anticorpi HI e HIV 1 Ag.

Referto Completo

Risultati validati da * :

Esame	Esito	U.M.	Valori Riferimento
Materiale: 1-Sangue			
[6] HBV NAT <i>Metodica: NAT</i>	Positivo/a		
[6] HCV NAT <i>Metodica: NAT</i>	Negativo/a		
[6] HIV NAT <i>Metodica: NAT</i>	Negativo/a		

Referto Completo

Risultati validati da * :





Azienda USL di Bologna - IRCCS Istituto delle Scienze Neurologiche
Azienda Ospedaliero-Universitaria di Bologna Policlinico S.Orsola Malpighi



Azienda USL di Bologna - IRCCS Istituto delle Scienze Neurologiche
Azienda Ospedaliero-Universitaria di Bologna Policlinico S.Orsola Malpighi

LABORATORIO UNICO METROPOLITANO DI BOLOGNA

LABORATORIO UNICO METROPOLITANO DI BOLOGNA

Pag: 1 di 1

Identificativo Paziente:16103386
Sesso: F Età: 67 Anni



Pag: 1 di 1

Measurement

Identificativo Paziente:33001569
Sesso: F Età: 67 Anni



Esame	Esito	U.M.	Valori Riferimento
[6] Ab. T. pallidum Ig G+IgM <i>Metodica: ECLL4</i>	Negativo		
[6] HBs Ag. <i>Metodica: ECLL4</i>	Negativo		
[6] Ab. anti HBs <i>Metodica: ECLL4</i>	9	mU/mL	Valore Protettivo > 10 mU/ml
[6] Ab. anti HBc <i>Metodica: ECLL4</i>	Positivo		
[6] Ab. anti HCV <i>Metodica: ECLL4</i>	Negativo		
[6] Ricerca HIV (Ag. / Ab.) <i>Metodica: ECLL4</i>	Negativo		Anticorpi HIV 1 - 2 e HIV 1 Ag. p24

Referto Completo

Risultati validati da * :

-

Esame	Esito	U.M.	Valori Riferimento
Materiale: I-Sangue			
[6] HBV NAT <i>Metodica: NAT</i>	Negativo/a		
[6] HCV NAT <i>Metodica: NAT</i>	Negativo/a		
[6] HIV NAT <i>Metodica: NAT</i>	Negativo/a		

Referto Completo

Risultati validati da * :

-



Autopsia richiesta No

Sierologia

Marker	Data	Esito	Neg.	Pos.	In corso	Non rich.	Non interp.
Anti-HIV 1 e 2	23-01-2025	Negativo					
Anti-HCV		Positivo					
HBsAg		Negativo					
HBeAb		Negativo					
HBsAb		Positivo					
TPHA		Negativo					
VDRL							
HTLV I e II							

Notizie anamnestiche

Data compilazione 23-01-2025

Le notizie anamnestiche disponibili SI NO

Le notizie anamnestiche sono state raccolte mediante

- Colloquio Con Il Medico Curante
- Esame Della Cartella Clinica
- Colloquio Con I Familiari
- Colloquio Con Il Medico Di Base
- Interfacciamento Con Tessera Sanitaria

Altro

Colloquio Con Il Medico Curante, Esame Della Cartella Clinica, Interfacciamento Con Tessera Sanitaria

Referente della raccolta anamnestica Ricci Maccarini Laura

Note checklist

2020 K cervice uterina trattato con RT + CHT colite post attinica con episodi plurimi di subocclusione pregressa HCV non databile



Azienda USL di Bologna - IRCCS Istituto delle Scienze Neurologiche

Azienda Ospedaliero-Universitaria di Bologna Policlinico S.Orsola Malpighi

UNITA' OPERATIVA COMPLESSA DI MICROBIOLOGIA

Pag: 1

Modulo E: 10/05/2023 Ore: 16:56

F 10/05/2023 Ore: 12:00 Routine

E910-Centro Primiexam

A

Età: 79 Anni

Sex:

Prelievo: 10/05/2023 Ore: 12:00

Esame	Esito	U.M.	Intervallo Riferimento
[6] Ab. T. pallidum IgG+IgM Metodo: ECLIA	Negativo		
[0] HBs Ag. Metodo: ECLIA	Negativo		
[0] Ab. anti HBs Metodo: ECLIA	45	mU/mL	Valore Protettivo > 10 mU/mL
[0] Ab. anti HBe Metodo: ECLIA	Positivo		
[0] Ab. anti HCV IgG Metodo: ECLIA	Positivo		

Note alla richiedente/comandante come



Malattie infettive in atto

	NO	SI	NN
Evidenza clinica o di laboratorio di infezioni in atto da HIV, HBV, HCV			
Ittero di eziologia sconosciuta			
Infezioni sistemiche virali, fungine e parassitarie			
Setticemia batterica in corso (non causa di esclusione)			
Encefalite			
Meningite			
LUE			
Tubercolosi			
Rischio di trasmissione di patologia infettiva legato a viaggi in zone endemiche o esposizione ad agenti infettivi (non escludibile con esami di approfondimento)			
Sindrome di Reye			
Vaccinazioni con virus vivo attenuato nelle quattro settimane antecedenti alla donazione (morbillo, rosolia, parotite, varicella, febbre gialla, vaiolo)			
Gravi infezioni locali dei tessuti destinabili alla donazione (non causa di esclusione assoluta)			
Pregresso contatto con soggetto a rischio COVID19 (non causa di esclusione assoluta)			
Pregressa infezione COVID19 clinicamente documentata (non causa di esclusione assoluta)			

Malattie infettive (non causa di esclusione)

	NO	SI	NN
Malattie infettive pregresse			
Quali			
Quando			
Batteriemia			
Inizio terapia antibiotica Data e Ora			
Microorganismo isolato			
Quale			



Esame Richiesto		Risultato				
EMOCOLTURA Aerobi		Positivo				
		15.1 ore - tempo di positivizzazione				
Identificazione Candida albicans						
Antibiotici	R/S/I	MIC	MicS <=	MicR >	Note	
Amfotericina B	S	1	1	1		
Caspofungina	S	<=0.12				
Fluconazolo	S	<=0.5	2	4		
Micafungina	S	<=0.06				
Voriconazolo	S	<=0.12	0.125	0.125		
S = Sensibile, I = Intermedia, R = Resistenza MIC = Minima Concentrazione Inibente (mg/ml), MicS = breakpoint di sensibilità, MicR = breakpoint di resistenza, ND= non disponibile Antibiogrammi interpretati secondo i criteri EUCAST (European Committee on Antimicrobial Susceptibility Testing - www.eucast.org)						
EMOCOLTURA Anaerobi		Nessuna crescita				

NO

Erogatore:	PO PC - OCULISTICA		
Livello di urgenza:	Emergenza/rosso PZ RIANIMAZIONE		
Quesito diagnostico	CANDIDEMIA IN POTENZIALE DONATORE DI CORNEE. VS CORTESE VALUTAZIONE D FUNDUS		
Esami richiesti			
Codice	Descrizione	Erogatore	null
20169	VISITA OCULISTICA	PO PC - OCULISTICA	

Referto Numero

Valutazione dello Specialista
FOO polo posteriore e periferia retinica nei limiti. Non vitreite

Conclusioni Diagnostiche
Non localizzazione oculare dell'infezione da Candida



LINEE GUIDA PER IL PRELIEVO, LA PROCESSAZIONE E LA DISTRIBUZIONE DI TESSUTI A SCOPO DI TRAPIANTO

Codifica	LG.Tessuti
Revisione	
Data	9/2016
Pagina	23 di 65

C.5.2 Cause di non idoneità del donatore di tessuti

- soggetti emofilici sottoposti a infusione di fattori della coagulazione di origine umana
- esposizione percutanea o attraverso ferite aperte o mucose a sangue potenzialmente infetto da HIV, HBV o HCV nei 12 mesi precedenti
- soggetti in emodialisi (da più di un mese) per insufficienza renale cronica
- soggetti che hanno trascorso un periodo di detenzione carceraria negli ultimi 12 mesi
- malattie veneree diagnosticate o trattate negli ultimi 12 mesi
- tatuaggi, piercing o agopuntura negli ultimi 12 mesi, se non eseguiti con materiale sterile, monouso
- partner di soggetti con rischio di infezione da HIV, HBV o HCV, come precedentemente definito, negli ultimi 12 mesi
- infezioni sistemiche che non siano state controllate al momento della donazione, comprese malattie batteriche e infezioni sistemiche virali (ad eccezione dei virus influenzali, incluso H1N1), fungine e parassitarie o gravi infezioni locali dei tessuti e delle cellule destinati a donazioni. I donatori affetti da setticemia batterica possono essere valutati e presi in considerazione per la donazione dei tessuti oculari solo qualora questi siano destinati alla conservazione mediante organo-cultura, al fine di consentire l'individuazione di eventuali contaminazioni del tessuto





Cause di esclusione assoluta alla donazione di cornee

Malattie infettive in atto

	NO	SI	NN
Evidenza clinica o di laboratorio di infezioni in atto da HIV, HBV, HCV			
Ittero di eziologia sconosciuta			
Infezioni sistemiche (virali, fungine e parassitarie)			
Setticemia batterica in corso (non causa di esclusione)			
Encefalite			
Meningite			
LUE			
Tubercolosi			
Rischio di trasmissione di patologia infettiva legato a viaggi in zone endemiche o esposizione ad agenti infettivi (non escludibile con esami di approfondimento)			
Sindrome di Reye			
Vaccinazioni con virus vivo attenuato nelle quattro settimane antecedenti alla donazione (morbillo, rosolia, parotite, varicella, febbre gialla, vaiolo)			
Gravi infezioni locali dei tessuti destinabili alla donazione (non causa di esclusione assoluta)			
Progresso contatto con soggetto a rischio COVID19 (non causa di esclusione assoluta)			
Progressa infezione COVID19 clinicamente documentata (non causa di esclusione assoluta)			



LINEE GUIDA PER IL PRELIEVO, LA
PROCESSAZIONE E LA DISTRIBUZIONE
DI TESSUTI A SCOPO DI TRAPIANTO

Codifica	LG.Tessuti
Revisione	
Data	9/2016
Pagina	23 di 65

- soggetti emofilici sottoposti a infusione di fattori della coagulazione di origine umana
- esposizione percutanea o attraverso ferite aperte o mucose a sangue potenzialmente infetto da HIV, HBV o HCV nei 12 mesi precedenti
- soggetti in emodialisi (da più di un mese) per insufficienza renale cronica
- soggetti che hanno trascorso un periodo di detenzione carceraria negli ultimi 12 mesi
- malattie veneree diagnosticate o trattate negli ultimi 12 mesi
- tatuaggi, piercing o agopuntura negli ultimi 12 mesi, se non eseguiti con materiale sterile, monouso
- partner di soggetti con rischio di infezione da HIV, HBV o HCV, come precedentemente definito, negli ultimi 12 mesi
- infezioni sistemiche che non siano state controllate al momento della donazione, comprese malattie batteriche e infezioni sistemiche virali (ad eccezione dei virus influenzali, incluso H1N1), fungine e parassitarie o gravi infezioni locali dei tessuti e delle cellule destinati a donazioni. I donatori affetti da setticemia batterica possono essere valutati e presi in considerazione per la donazione dei tessuti oculari solo qualora questi siano destinati alla conservazione mediante organo-cultura al fine di consentire l'individuazione di eventuali contaminazioni del tessuto





Cause di esclusione assoluta alla donazione di cornee

Malattie infettive in atto

	NO	SI	NN
Evidenza clinica o di laboratorio di infezioni in atto da HIV, HBV, HCV			
Ittero di eziologia sconosciuta			
Infezioni sistemiche (virali, fungine e parassitarie)			
Setticemia batterica in corso (non causa di esclusione)			
Encefalite			
Meningite			
LUE			
Tubercolosi			
Rischio di trasmissione di patologia infettiva legato a viaggi in zone endemiche o esposizione ad agenti infettivi (non escludibile con esami di approfondimento)			
Sindrome di Reye			
Vaccinazioni con virus vivo attenuato nelle quattro settimane antecedenti alla donazione (morbilli, rosolia, parotite, varicella, febbre gialla, vaiolo)			
Gravi infezioni locali dei tessuti destinabili alla donazione (non causa di esclusione assoluta)			
Pregresso contatto con soggetto a rischio COVID19 (non causa di esclusione assoluta)			
Pregressa infezione COVID19 clinicamente documentata (non causa di esclusione assoluta)			



CAUSA RICORRENTE
INSUFFICIENZA RESPIRATORIA ACUTA-BP
CO

Causa decesso **Respiratorie Arresto Cardio-Respira**

Causa di morte sconosciuta **Totale**

Causa di morte sconosciuta	No	NO	SI	NV
----------------------------	----	----	----	----

Ispezione fisica (da approfondire)

Infezioni veneree (ulcere genitali, condilomi anali, ecc)	No	NO	SI	NV
Segni di rischio infettivo (punture di vasi ematici, tatuaggi, piercing)	No			
Gravi infezioni cutanee, dermatiti, patologie cutanee infiammatorie a carattere locale, ectoparassitosi	No			
Morsi, graffi o punture recenti di animali (non causa di esclusione assoluta)	No			

Autopsia

Autopsia richiesta	No	NO	SI	NV
--------------------	----	----	----	----

Sierologia

Marker	Data	Esito	Neg.	Pos.	In corso	Non rich.	Non interp.
Anti-HIV 1 e 2	28-02-2024	Negativo					
Anti-HCV		Negativo					
HBsAg		Negativo					
HBcAb		Positivo					
HBsAb		Positivo					
TPHA		Negativo					
VDRL							
HTLV I e II							

Notizie anamnestiche

Data compilazione **28-02-2024**

Le notizie anamnestiche disponibili **SI** **NO**

Le notizie anamnestiche sono state raccolte mediante

Colloquio Con Il Medico Curante
 Esame Della Cartella Clinica
 Colloquio Con I Familiari
 Colloquio Con Il Medico Di Base
 Interfacciamento Con Tessera Sanitaria

Altro **Esame Della Cartella Clinica**

Referente della raccolta anamnestica **Damiani Federica**

Note checklist

insufficienza respiratoria in recidiva di riacutizzazione di BPCO bronchiectasica e sovrainfezione batterica (positività culturali escrete per P. Aeruginosa e K. Oxytoca). **Sospetto radiologico di micobatteriosi atipica.** Anticorpi anti Aspergillo, non indicata terapia da infettivologo. 19-22/02Merem 2gride 22-24/02taazon 18gride 24-26/2 merem 3gride, 25-26/02 targosid 600 mg x 2.

Gentilissimi,

come stabilito dalle Linee Guida infettivologiche 2024 del Centro Nazionale Trapianti, il sospetto di infezione tubercolare (TBC) in atto o latente nei potenziali donatori di organi, tessuti e cornee, richiede di eseguire nel potenziale donatore la ricerca del Mycobacteriumtuberculosis:

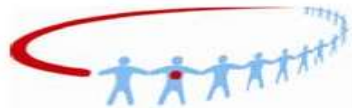- nel broncoaspirato o broncolavaggio mediante esame microscopico diretto (BAAR), ricerca del DNA con tecnica PCR ed esame colturale
- nell'urina mediante esame microscopico diretto (BAAR), ricerca del DNA con tecnica PCR ed esame colturale
- nel sangue mediante esame microscopico diretto (BAAR) ed esame colturale (PCR per DNA non validato su sangue)

La tempistica dell'esame colturale sul sangue è di 45/50 giorni, inoltre le Banche dei Tessuti non effettuano l'esame colturale specifico per la ricerca dell'agente patogeno in questione, ne consegue la **non idoneità delle cornee** (non utilizzabili oltre i 30 giorni dal prelievo).

Per questo motivo, in accordo con la banca delle cornee ER, nei donatori di organi e tessuti DBD e DCD, multitessuto e di sole cornee con sospetto di infezione tubercolare (TBC) in atto o latente le cornee non sono considerate idonee e non dovranno pertanto essere prelevate.



Malattie emopoietiche			
	NO	SI	NN
Gammopatie monoclonali			
Mielodisplasia			
Policitemia vera			



LINEE GUIDA PER IL PRELIEVO, LA PROCESSAZIONE E LA DISTRIBUZIONE DI TESSUTI A SCOPO DI TRAPIANTO

Codifica	LG.Tessuti
Revisione	
Data	9/2016
Pagina	24 di 65

- malattie emopoietiche quali: gammopatie monoclonali (non sono criterio di esclusione le MGUS se non per il tessuto osseo salvo che questo non sia sottoposto a trattamenti che determinino una eliminazione delle cellule ematopoietiche (quali liofilizzazione e demineralizzazione), mielodisplasia, policitemia vera, trombocitemia essenziale.



Fattori di rischio neurologico o rischio per malattie da prioni

	NO	SI	NN
Soggetto con M. di Creutzfeld-Jagob			
Familiare con M. di Creutzfeld-Jagob			
<u>Presenza di demenza o malattie croniche degenerative centrali ad eziologia sconosciuta</u>			
Malattia di Alzheimer			
Sclerosi Multipla			
Sclerosi Laterale Amiotrofica			
Panencefalite Acuta Sclerosante			
Morbo di Parkinson			
Leucoencefalopatia Multifocale Progressiva			
Utilizzo di ormoni di derivazione ipofisaria			
Allotrapianto di dura madre			
Soggetto sottoposto ad interventi intracranici non specificati			
Soggetto sottoposto ad intervento chirurgico o trasfusione di sangue o emoderivati in Gran Bretagna negli anni dal 1984 al 1996			
Sindrome di Guillan-Barre'			
Epilessia accertata e in terapia (non causa di esclusione assoluta)			



Notizie anamnestiche

Data compilazione 03-06-2024

Le notizie anamnestiche disponibili SI NO

Le notizie anamnestiche sono state raccolte mediante

- Colloquio Con Il Medico Curante
- Esame Della Cartella Clinica
- Colloquio Con I Familiari
- Colloquio Con Il Medico Di Base
- Interfacciamento Con Tessera Sanitaria

Altro Esame Della Cartella Clinica , Colloquio Con I Familiari

Referente della raccolta anamnestica [REDACTED]

Note checklist

[REDACTED] PRESENZA DI DEMENZE E MALATTIE CRONICHE DEGENERATIVE CENTRALI AD Eziologia sconosciuta. Si allegano culturali, V.NELRO e ESAME DEL LIQUOR. IN TP CON TAZOCIN DAL 23/05 DOPO ISOLAMENTO DI MICROORGANISMO SU BASP

Notizie anamnestiche

Data compilazione 14-09-2025

Le notizie anamnestiche disponibili SI NO

Le notizie anamnestiche sono state raccolte mediante

- Colloquio Con Il Medico Curante
- Esame Della Cartella Clinica
- Colloquio Con I Familiari
- Colloquio Con Il Medico Di Base
- Interfacciamento Con Tessera Sanitaria

Altro Esame Della Cartella Clinica

Referente della raccolta anamnestica Rinaldi Elisa Rebecca

Note checklist

Terapia ATB: Tazocin ev. Affetta da sdr Parkinsoniana (da consulenza neurologica-geriatrica)

NO:

- SCLEROSI MULTIPLA
- SLA
- M. DI ALZHEIMER (diagnosi certa)
- M. DI PARKINSON (diagnosi certa)
- DEMENZA CAUSA SCONOSCIUTA

SI:

- DEMENZA VASCOLARE
- DEMENZA SECONDARIA A TUMORI/METASTASI
- DEMENZA POST TRAUMATICA





Centro
Riferimento
Trapianti
Emilia Romagna

CHECK LIST SELEZIONE DONATORE DI SOLE CORNEE

Stampa del

Operatore:

- pag. 3 / 4

R08/RRT
Rev.4
Data appl.
28-10-2020

Altri fattori di rischio

	NO	SI	NN
Soggetto sottoposto a trapianto di organo, tessuti oculari, xenotrapianto			
Intervento con dispositivo medico derivante da cellule o tessuti non vitali			
Ingestione o esposizione a sostanza tossica che puo' essere trasmessa in dose nociva (es: cianuro, piombo, mercurio)			
Storia di trattamenti farmacologici a scopo immunosoppressivo			
Trattamenti chemioterapici (non causa di escusione assoluta per le cornee)			
Terapia radiante (non causa di escusione assoluta per le cornee)			
Malattie autoimmuni comprese le malattie del collagene, con interessamento corneale			
Malattia ad eziologia sconosciuta			





Centro
Riferimento
Trapianti
Emilia Romagna

CHECK LIST SELEZIONE DONATORE DI SOLE CORNEE

Stampa del

Operatore:

- pag. 3 / 4

R08/RRT
Rev.4
Data appl.
28-10-2020

Neoplasie causa di esclusione assoluta per tutti i tessuti

	NO	SI	NN
Mieloma multiplo			
Linfoma			
Leucemia			
Neoplasie maligne del bulbo oculare			

Neoplasie non causa di esclusione

	NO	SI	NN
Carcinoma basocellulare			
Carcinoma in situ della cervice uterina			
Carcinoma in situ delle corde vocali			
Carcinoma uroteliale papillifero intraepiteliale (pTa)			





LINEE GUIDA PER IL PRELIEVO, LA PROCESSAZIONE E LA DISTRIBUZIONE DI TESSUTI A SCOPO DI TRAPIANTO

Codifica	LG.Tessuti
Revisione	
Data	9/2016
Pagina	23 di 65

C.5.2 Cause di non idoneità del donatore di tessuti

- per i donatori di sole cornee le neoplasie maligne non costituiscono criterio di esclusione, salvo che nel caso di:
 - neoplasie maligne di origine ematopoietica
 - tumori primari, quali neoplasia congiuntivale intraepiteliale, carcinoma a cellule squamose, melanoma o metastasi nel segmento oculare anteriore da altri tumori primitivi. Nel caso di donatori con tumori maligni e con potenziale rischio di formazione di metastasi nel segmento oculare anteriore, deve essere effettuato un approfondito esame dell'occhio e/o del tessuto corneo-sclerale mediante lampada a fessura e/o microscopio ottico al fine di escludere la presenza di metastasi

NO:

- **MIELOMA / LINFOMA / LEUCEMIA**
- **(pregresso e/o in remissione e/o sospetto)**
- **NEOPLASIE MALIGNI DEL BULBO OCULARE**
- **MELANOMA INVASIVO, METASTATICO**
- **(non solo oculare)**
- **GLIOBLASTOMA CHE COINVOLGE IL NERVO OTTICO**

SI:

- **TUMORI SOLIDI**
- **MELANOMA NON INVASIVO**
- **(follow up negativo)**
- **GLIOBLASTOMA**



Neoplasia PREGRESSA		Dettaglio neoplasia PREGRESSA	
Presenza	<input type="checkbox"/> No		
Neoplasia IN ATTO PRE-SALA		Dettaglio neoplasia IN ATTO PRE-SALA	
Presenza	<input checked="" type="checkbox"/> Sì <input type="checkbox"/> Rilevamento prima del prelievo	Data diagnosi	<input type="text"/>
	<input type="text" value="Sì"/>	Dimensioni	<input type="text"/>
Sede	<input type="text" value="colon"/>	Istologia	<input type="text"/>
1ª specifica	<input type="text" value="altri tumori del colon"/>	Grading	<input type="text"/>
Descrizione	<input type="text" value="istologico in corso"/>	Staging	<input type="text"/>
	<input type="text"/>	Terapia chirurgica	<input type="text"/>
		Chemioterapia	<input type="text"/>
		Terapia radiante	<input type="text"/>
		Altra terapia	<input type="text"/>
		Note	<input type="text"/>
Neoplasia IN ATTO PRE-TX		Dettaglio neoplasia IN ATTO PRE-TX	
Presenza	<input checked="" type="checkbox"/> Sì <input type="checkbox"/> Rilevamento prima del prelievo	Data diagnosi	<input type="text"/>
	<input type="text" value="Sì"/>	Dimensioni	<input type="text"/>
Sede	<input type="text" value="colon"/>	Istologia	<input type="text"/>
1ª specifica	<input type="text" value="altri tumori del colon"/>	Grading	<input type="text"/>
Descrizione	<input type="text" value="istologico in corso"/>	Staging	<input type="text"/>
	<input type="text"/>	Terapia chirurgica	<input type="text"/>
		Chemioterapia	<input type="text"/>
		Terapia radiante	<input type="text"/>

E' presente un deposito tumorale nel tessuto adiposo periviscerale con perforazione della sierosa.

Staging istopatologico sec. AJCC 8th ed.: pT4a N1a (mi) Mx G2-G3

A supporto diagnostico è stata eseguita valutazione immunohistochimica per BER-EP4, caletretinina, D2-40.

Si segnala la presenza di modesto infiltrato linfocitario atipico nei tessuti molli periviscerali associato ad adenocarcinoma del grosso intestino e nei linfonodi periviscerali (dimensioni subcentimetriche). Tale infiltrato è caratterizzato da elementi di piccola taglia che risultano positivi per i makers B (PAX5, CD20) con espressione aberrante del marker CDS.

Negativi i restanti markers testati (MND4, CD43, CD23, CD21, SOX11, LEF1).

Plasmacellule con espressione polipitica delle catene leggere kappa e lambda.

Indice proliferativo valutato con ki67 basso (pari al 5-8%).

Quadro immunomorfologico compatibile con processo linfoproliferativo B indolente CD5+/linfocitosi B monoclonale.

pTNM: T4a N1 Mx G2-G3

Rimini, 11/05/2026



Data decesso	Iperpiressia In K Renale Plurimetastatico						
Causa ricovero							
Causa decesso	Neoplastiche Progressione Malattia Neoplast						
Causa di morte sconosciuta							
					NO	SI	NN
Causa di morte sconosciuta	No						
Ispezione fisica (da approfondire)							
					NO	SI	NN
Infezioni veneree (ulcere genitali, condilomi anali, ecc)	No						
Segni di rischio infettivo (punture di vasi ematici, tatuaggi, piercing)	No						
Gravi infezioni cutanee, dermatiti, patologie cutanee infiammatorie a carattere locale, ectoparassitosi	No						
Morsi, graffi o punture recenti di animali (non causa di esclusione assoluta)	No						
Autopsia							
					NO	SI	NN
Autopsia richiesta	No						
Sierologia							
Marker	Data	Esito	Neg.	Pos.	In corso	Non rich.	Non interp.
Anti-HIV 1 e 2	14-02-2024	Negativo					
Anti-HCV		Negativo					
HBsAg		Negativo					
HBcAb		Negativo					
HBsAb		Negativo					
TPHA		Negativo					
VDRL							
HTLV I e II							
Notizie anamnestiche							
Data compilazione	14-02-2024						
Le notizie anamnestiche disponibili	SI <input checked="" type="checkbox"/> NO <input type="checkbox"/>						
Le notizie anamnestiche sono state raccolte mediante	<input type="checkbox"/> Colloquio Con Il Medico Curante <input checked="" type="checkbox"/> Esame Della Cartella Clinica <input type="checkbox"/> Colloquio Con I Familiari <input type="checkbox"/> Colloquio Con Il Medico Di Base <input type="checkbox"/> Interfacciamento Con Tessera Sanitaria						
Altro	Esame Della Cartella Clinica						
Referente della raccolta anamnestica	Dr.Ssa Paola Vignoli						
Note checklist							
Tp dom: ASA, Pancrleipasi, Cortone acetato, Levotirosol, Everolimus, Lenvatinib, lacosamide, soldesam. Paralisi VI nc di OD in pz con k renale con metastasi encef. Tac encef 2B/1/24 lesione ossea compatibile con second. a sede petro-clivale dx, di circa 23 mm di diam. assiale max, che esercita una impronta sul prof.lo durale cisterna prepontina ed impegna il c. di Meckel omolaterale e che, potrebbe essere causa deficit del VI n.c. paralisi acuta VI nc di OD con metastasi encef.							

TC CRANIO/ENCEFALO SMDC

Confronto con precedente documentazione neuroradiologica ed in particolare con RM del 5/12/23 e con la TC di centratura del 15/01/24.

Al controllo attuale si conferma sostanzialmente stabile la nota formazione secondaria intra-assiale cortico-sottocorticale rolandica destra, spontaneamente iperdensa e circondata da alone edemigeno perilesionale che non sembra essere significativamente aumentato rispetto alla TC di centratura.

Pur con i limiti delle differenti metodiche appare più evidente una lesione ossea compatibile con secondarismo a sede petro-clivale destra, di circa 23 mm di diametro assiale massimo, che esercita una lieve impronta sul profilo durale nella cisterna prepontina ed impegna il cavo di Meckel omolaterale e che, inglobando il canale di Dorello, potrebbe essere causa di un deficit del corrispondente VI n.c. eventualmente da correlare al quadro clinico.

Invariata la lesione osteolitica della teca cranica in sede frontale destra già presente dal 2014 e compatibile con angioma intradiploico.

Invariato il restante quadro.





SERVIZIO SANITARIO REGIONALE
EMILIA-ROMAGNA
Azienda Unità Sanitaria Locale di Bologna

Istituto delle Scienze Neurologiche
Istituto di Ricovero e Cura a Carattere Scientifico

Banca delle Cornee dell'Emilia Romagna

Responsabile Dott. ssa Paola Bonci

Bologna, 02/07/2021

Oggetto: idoneità al prelievo del potenziale donatore cornee affetto da melanoma.

A seguito della revisione documentale e bibliografica effettuata e della consulenza specialistica di esperti del settore, la Banca delle Cornee della Regione Emilia Romagna, in accordo con il CRT-ER, dispone:

- di escludere dalla donazione delle cornee i soggetti affetti da melanoma cutaneo in progressione, invasivo, con malattia metastatica (non solo oculare) documentata;
- di non considerare causa di esclusione dalla donazione delle cornee i soggetti che riportano in anamnesi la storia di melanoma cutaneo non invasivo, non metastatizzato.





Centro
Riferimento
Trapianti
Emilia Romagna

CHECK LIST SELEZIONE DONATORE DI SOLE CORNEE

R08/RRT
Rev.4
Data appl.
28-10-2020

Stampa del .

Operatore:

- pag. 4 / 4

Fattori di rischio specifici per cornee

	NO	SI	NN
Infiammazioni e infezioni oculari in atto			
Malattie congenite o acquisite della cornea che possono pregiudicare il risultato del trapianto			
Chirurgia laser o refrattiva o altri interventi chirurgici sulla cornea (non causa di esclusione assoluta)			
Precedenti interventi oculari (cataratta, glaucoma, etc.) (non causa di esclusione)			
Altra causa di non idoneità			
Specificca causa di non idoneità			
Note cornee			

Valutazione anamnestica completata SI NO

Donatore idoneo al prelievo delle cornee SI NO Causa _____


Data _____ Firma del Medico _____



DONATORE CORNEE IDONEO	DONATORE CORNEE NON IDONEO
SIEROLOGIA	
Ab anti HBc POSITIVO con o senza Ab anti HBs POSITIVO (SI PROCEDE, SE NAT NEGATIVO IDONEO)	Ab anti HCV POSITIVO (non si eseguono i NAT) Epatite C cronica (il test Ab anti HCV sarà sempre POSITIVO)
TPHA POSITIVO + VDRL (RPR) NEGATIVO	TPHA POSITIVO + VDRL (RPR) POSITIVO
MALATTIE INFETTIVE	
INFEZIONE SISTEMICA BATTERICA/SEPSI/SHOCK SETTICO/SETTICEMIA	INFEZIONE SISTEMICA VIRALE/FUNGINA/PARASSITARIA (es.emocoltura o colturale liq.peritoneale positivi per funghi = NON IDONEO. BAL/URINE positivi per funghi = IDONEO, trattasi di infezioni localizzate)
TBC PREGRESSA (vedi mail/nota CRT del 08/07/2025)*	/
FATTORI DI RISCHIO NEUROLOGICO	
DEMENZA A GENESI VASCOLARE (multinfartuale) / SECONDARIA A TUMORI E METASTASI / POST TRAUMATICA	ALZHEIMER/PARKINSON / SCLEROSI MULTIPLA / SLA / DEMENZE O MALATTIE CRONICHE DEGENERATIVE AD Eziologia sconosciuta
MALATTIE EMOPOIETICHE / EMOLINFOPROLIFERATIVE	
MGUS	GAMMOPATIE MONOCLONALI (eccezione MGUS) / MIELODISPLASIA / POLICITEMIA VERA
/	MIELOMA / LINFOMA / LEUCEMIA (pregresso e/o in remissione e/o sospetto

DONATORE CORNEE IDONEO	DONATORE CORNEE NON IDONEO
ALTRI FATTORI DI RISCHIO	
TERAPIE FARMACOLOGICHE A SCOPO IMMUNOSOPPRESSIVO (nota CNT 19/10/2022/mail CRT 21/10//2022)**	/
MALATTIE AUTOIMMUNI	MALATTIE AUTOIMMUNI CON EFFETTIVO INTERESSAMENTO DELLA CORNEA
VALVOLE CARDIACHE BIOLOGICHE DECELLULARIZZATE CON CERTIFICATO	VALVOLE CARDIACHE BIOLOGICHE DECELLULARIZZATE SENZA CERTIFICATO O NON DECELLULARIZZATE
/	MALATTIA AD EZIOLOGIA SCONOSCIUTA
NEOPLASIE	
TUMORI SOLIDI	NEOPLASIE MALIGNI DEL BULBO OCULARE
MELANOMA NON INVASIVO (follow up negativo)	MELANOMA INVASIVO, METASTATICO (non solo oculare)
GLIOBLASTOMA	GLIOBLASTOMA CHE COINVOLGE IL NERVO OTTICO
FATTORI DI RISCHIO SPECIFICI PER CORNEE	
INTERVENTI OCULARI / CHIRURGIA LASER e/o REFRATTIVA VA SEGNALATA	INFEZIONI OCULARI IN ATTO





Grazie per l'attenzione...

