

# *CHERATOPLASTICA PERFORANTE A FUNGO: LA BANCA RISPONDE*

*Francesca Pateri*

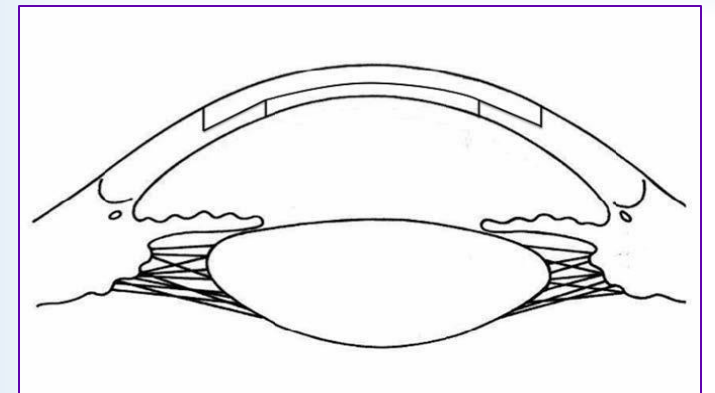
*Banca degli Occhi di Monza*

*Fondazione IRCCS San Gerardo dei Tintori*



# DEFINIZIONE E TECNICA

- cheratoplastica perforante “a fungo”, tecnica sviluppata dal Prof. Massimo Busin. Questa procedura prevede il trapianto di una lamella superficiale più ampia (circa 9 mm) e di un “gambo” interno di diametro minore (6 mm). La larghezza della lamella più esterna riduce l’astigmatismo post-operatorio mentre il ridotto diametro di quella più interna consente di trapiantare meno endotelio possibile riducendo così il rischio di rigetto.
- LK ANTERIORE= “CAPPELLO” (spessore  $\pm 300 \mu\text{m}$ ; diametro = 9 mm)
- LK POSTERIORE = “STELO” (spessore  $\pm 250 \mu\text{m}$ ; diametro = 6 mm)
- CONCETTO: “RISERVA ENDOTELIALE”



## *A COSA SERVE*

- Utilizzata nelle patologie con alterazione della trasparenza corneale a tutto spessore e coinvolgimento dell'endotelio corneale, tali da rendere necessario una sostituzione della cornea a tutto spessore, anche se la disfunzione non è primariamente endoteliale.
- Le più frequenti indicazioni sono le cicatrici corneali profonde, o leucomi corneali, conseguenti a gravi infezioni corneali, herpes virus o cheratiti batteriche e le cicatrici conseguenti a traumi corneali o cheratoconi molto avanzati.



# VANTAGGI

- La sostituzione della cornea anteriore di ampio diametro, consente di ridurre i rischi legati ad un astigmatismo elevato e irregolare dopo apposizione di sutura, in quanto più è ampio il diametro del lembo e maggiore è la distanza dei punti dal centro di sutura della cornea, minore è la loro influenza sull'astigmatismo finale.
- Il ridotto diametro della metà inferiore della cornea, detta gambo (del fungo), consente di sostituire la minore porzione possibile di endotelio e ciò riduce la incidenza di complicanze legate al rigetto endoteliale nel tempo



# *SELEZIONE DELLA CORNEA DA PARTE DELLA BANCA:*

- **NO** anomalie di trasparenza: esiti in ZO, leucomi
- **NO** cornee con tunnel + accesso laterale
  
- **ECD** almeno di 2500 cellule visto che verrà utilizzato anche l'endotelio
  
- **Sclera >2**


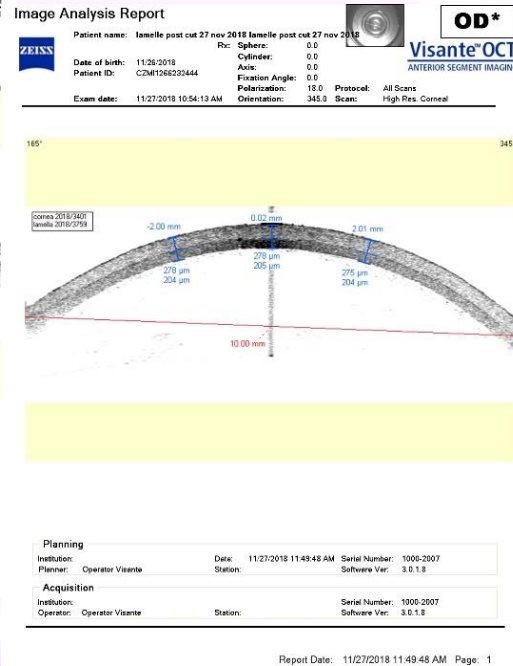


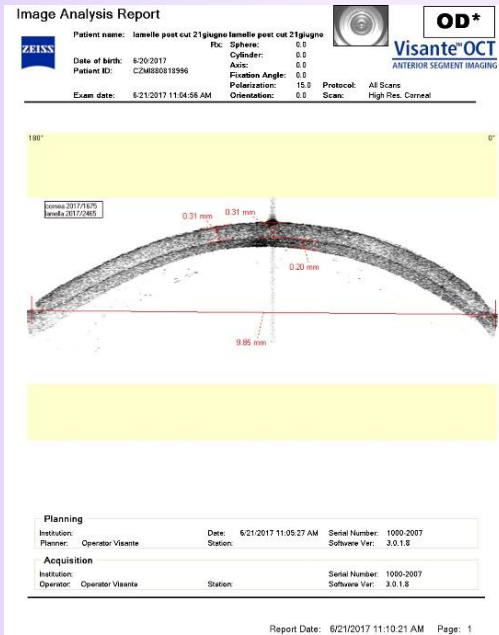
Criteri per lamella anteriore

Criteri per lamella posteriore

Criteri per tecnica di taglio




# LA BANCA RISPONDE...



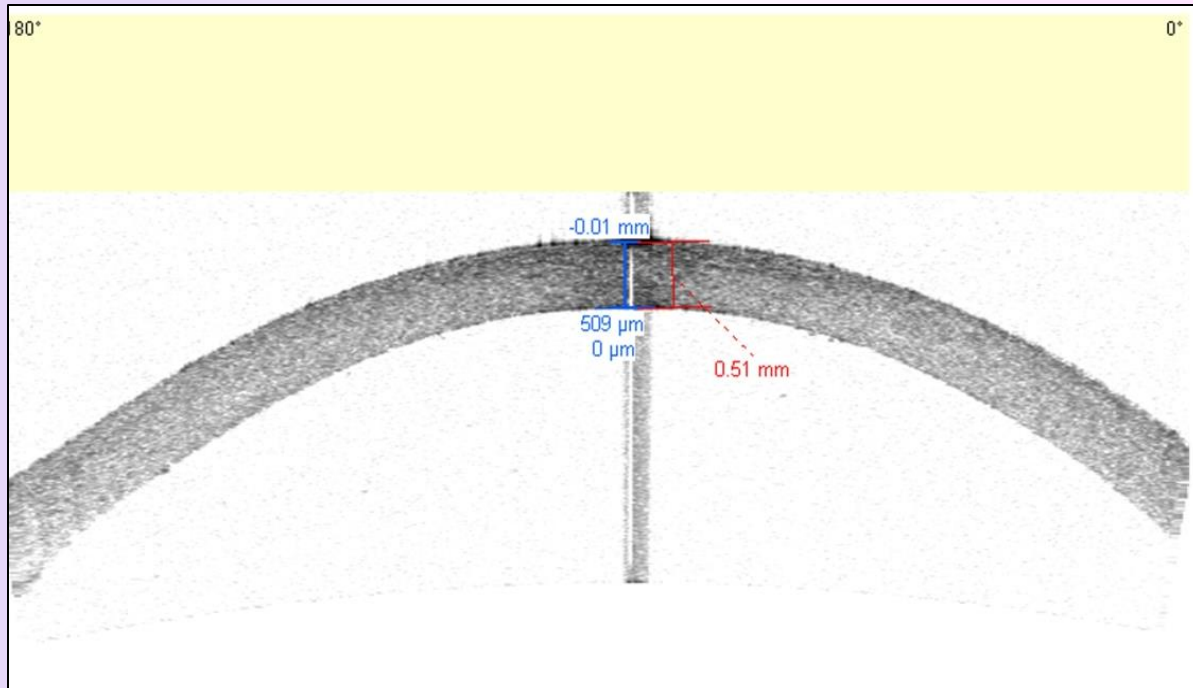
..... risponde considerando le esigenze del chirurgo in merito agli spessori dei lembi richiesti che possono variare sia per la lamella anteriore sia per quella posteriore

# PK A FUNGO 1

Paziente di 5 anni operato per leucoma erpetico



Cornea selezionata dalla Banca:  
ECD: 2500  
Sclera > 2  
NO anomalie di trasparenza (buona /ottima)  
No tunnel e accesso laterale  
OCT: spessore di 509  $\mu\text{m}$



Richiesta lamella  
anteriore da 250  $\mu\text{m}$

Taglio con lama da 250  $\mu\text{m}$

# PK A FUNGO 1

**EVENet**  
File Record Visualizza

Donatore: 26959  
Età: 55  
33989  
2021/1860  
LAMELLA POST SN  
A00V0040

Donatore: 1

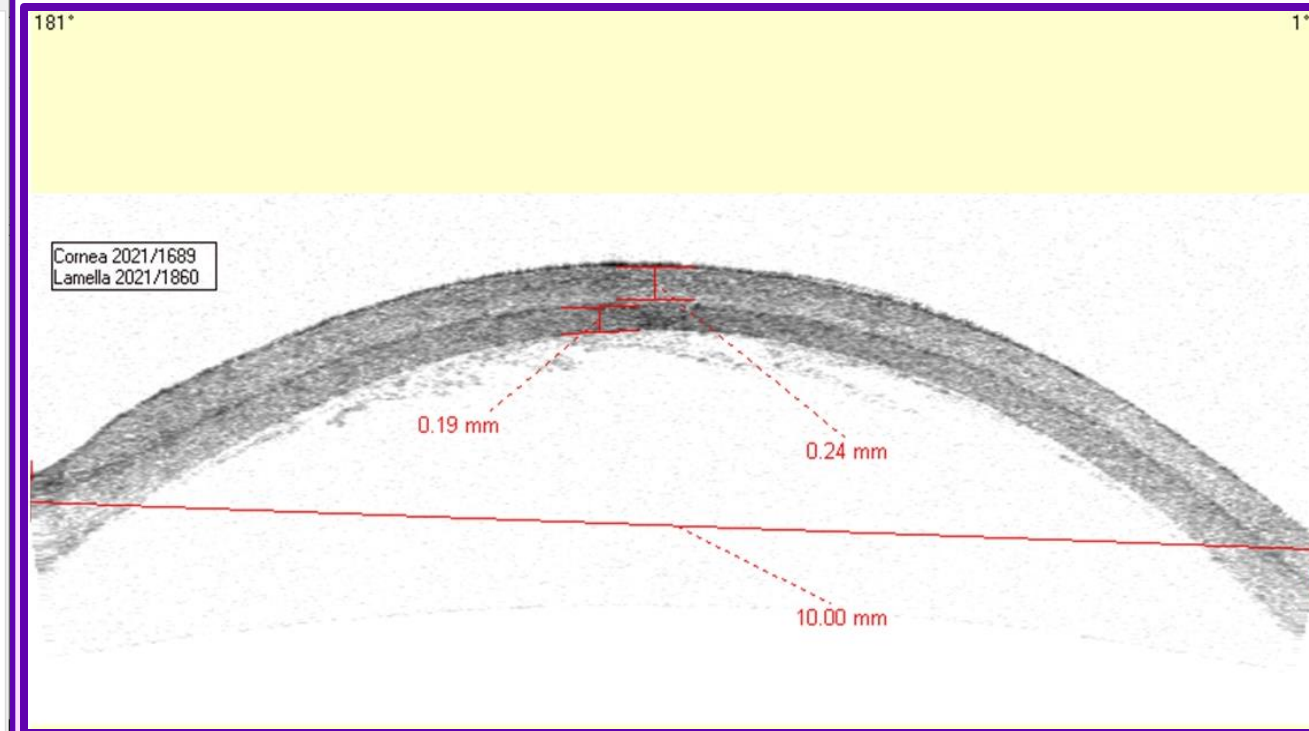
Data valut.: 23/09/2021  
Metodica: TRYPAN BLUE  
Liquido: N/D  
PSS: N/D  
TB: N/D  
SAC: N/D  
Punt. Deces.: 5  
Trasparenza: ottima  
Spessore: 240  
Pieghe C.: medie  
Pieghe P.: lievi  
Mosaico: lieve polimorfismo  
Margini: irregolari  
Guttae: assenti  
Note: Lamella anteriore 240  
Lamella posteriore 190  
Cap in sede

Operatore: [ ]  
Assistente: [ ]  
Lotto: N/D  
Scad. lotto: N/D  
Operatore: [ ]  
Lotto: N/D  
Scad. lotto: N/D  
Operatore: [ ]  
Lotto: N/D  
Scad. lotto: N/D  
Operatore: [ ]  
Punt. Età: 10  
Diametro mm: > 9  
Punteggio: 5  
Epitelio: presente  
ECD: 2500  
Punteggio: 20  
Mortalità D.: 0%  
Punteggio: 10  
Mortalità P.: 0%  
Punteggio: 10  
2  
0  
4  
assenti  
8

Trasf. in: 124106 Carry-c  
Lotto: P21050019  
Scad. Lotto: 31/05/2023  
Data trasf.: 27/01/2021

Operatore Tr: [ ]  
Idoneo:  NO  SI  ND  NV  
DSAEK  
Punteg. Tot.: 74  
Calcola

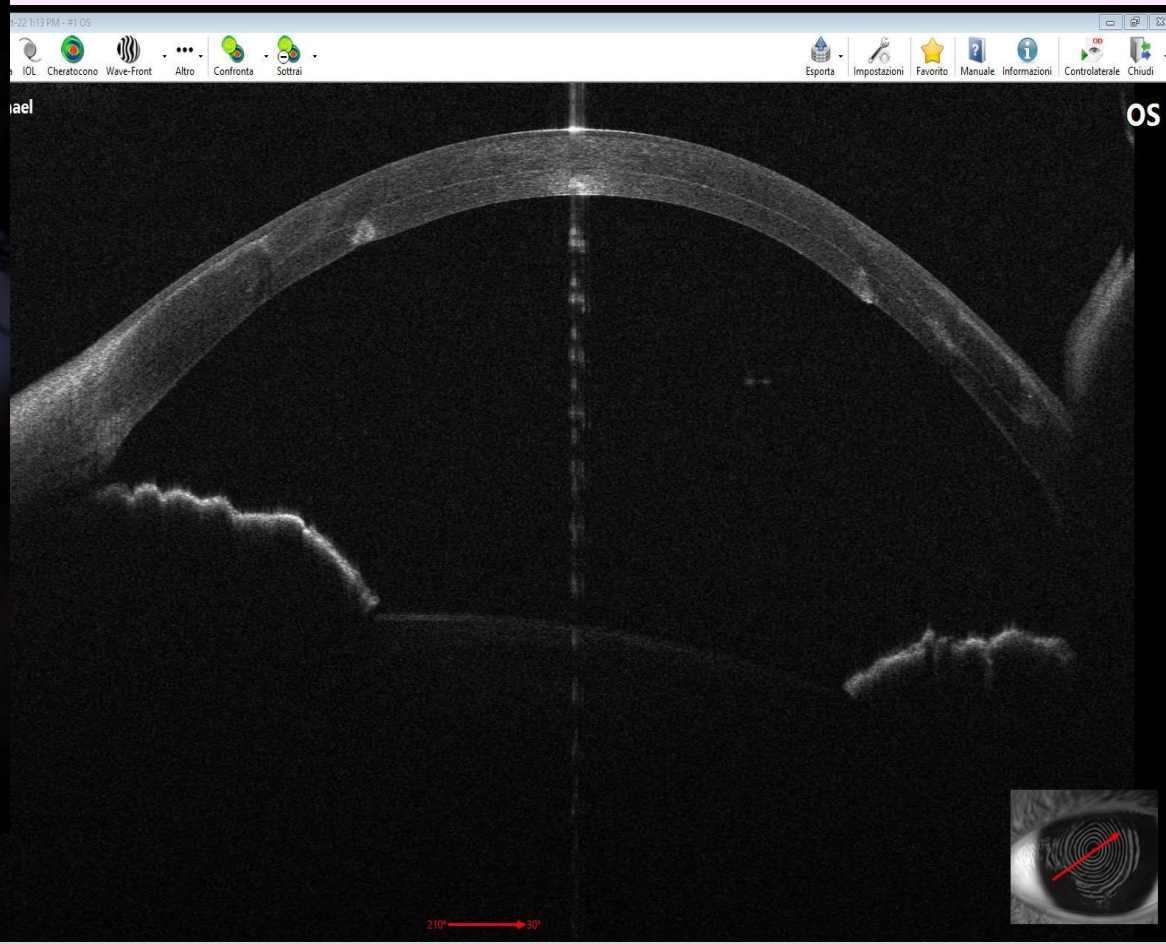
Controlli  
User: pateri-101820  
Mode





# PK A FUNGO 1

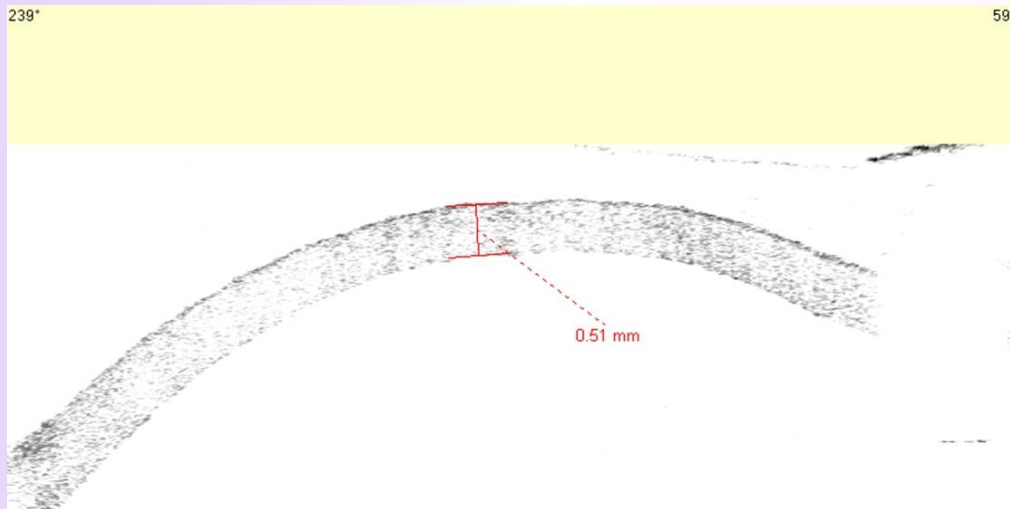
*Follow up a tre anni. Il bimbo oggi ha 8 anni*



Per gentile concessione  
Dott. Saverio Luccarelli

# PK A FUNGO 2

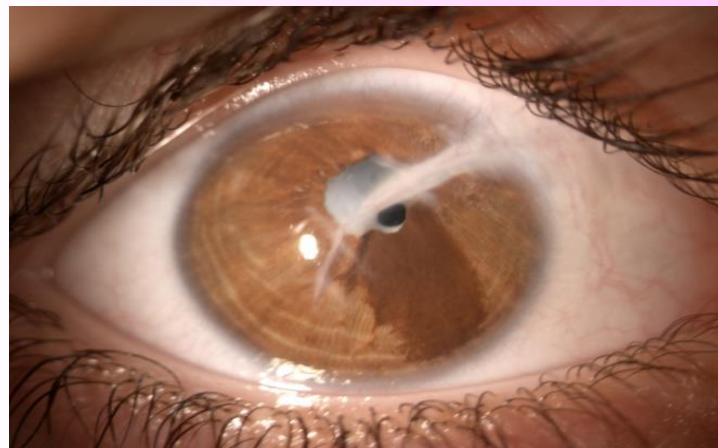
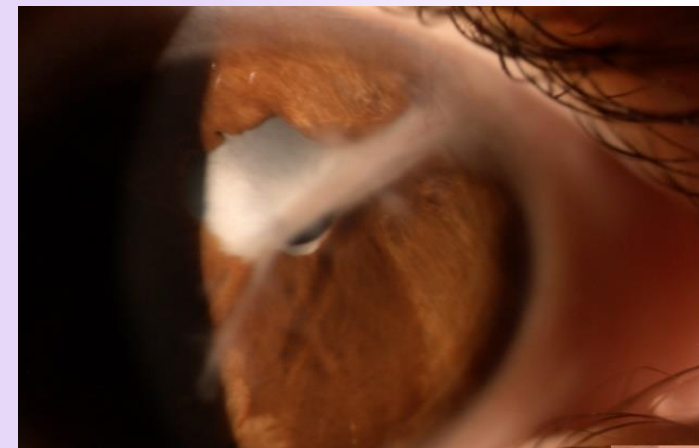Paziente di 9 anni operato per leucoma post traumatico



Cornea selezionata dalla Banca:  
ECD: 2900  
Sclera > 2  
NO anomalie di trasparenza (buona /ottima)  
No tunnel e accesso laterale  
OCT: spessore di 510  $\mu\text{m}$

Richiesta:  
lamella posteriore 250  $\mu\text{m}$   
lamella anteriore da 250/300  $\mu\text{m}$

Taglio con lama da 250  $\mu\text{m}$



# PK A FUNGO 2

**EYENet** File Record Visualizza

Donator: 19605 Locarini [redacted]

Età: 66 Tipo: 3 Int.: 3,55

19605  
2017/0958

LAMELLA POST DS  
A00V0039

Navigation icons: < << >> >

Icons: ✓ ✗ ✎ +

Icons: 🗑️ ↺ 🔍


Scheda Donatore

Scheda Uscita

Controlli

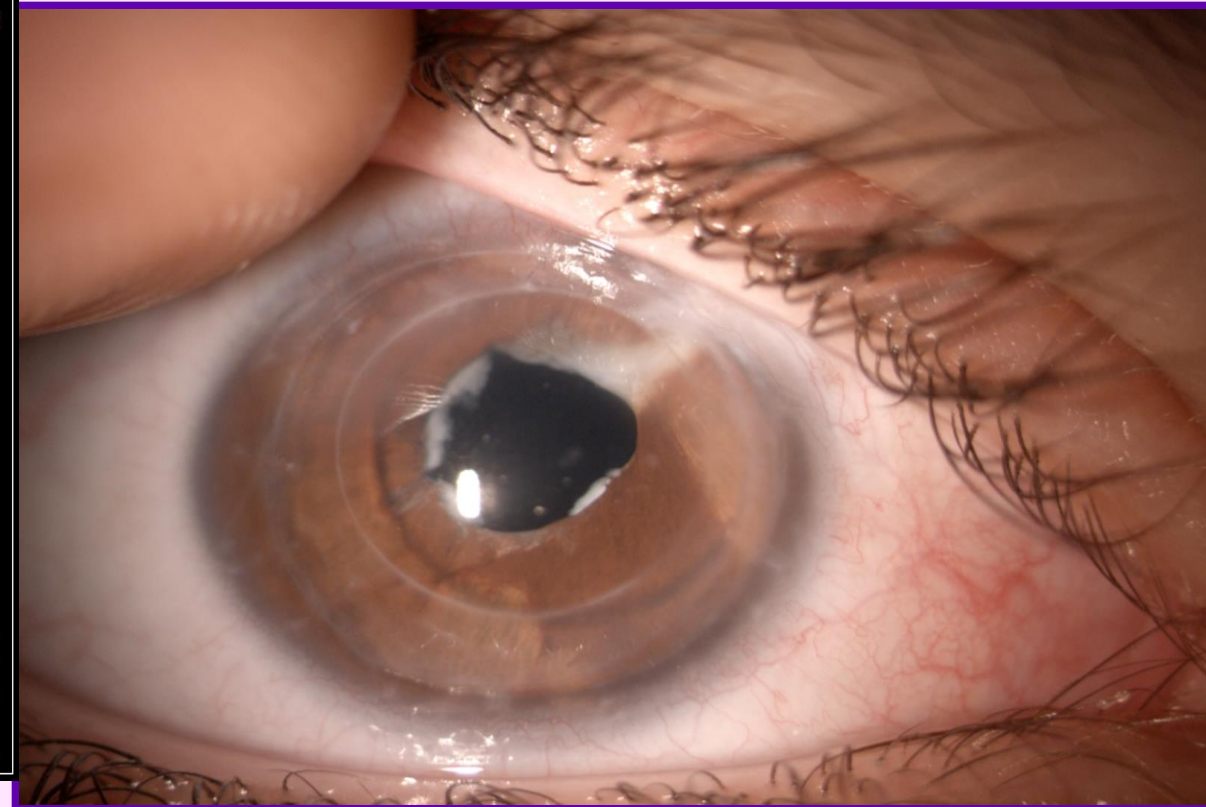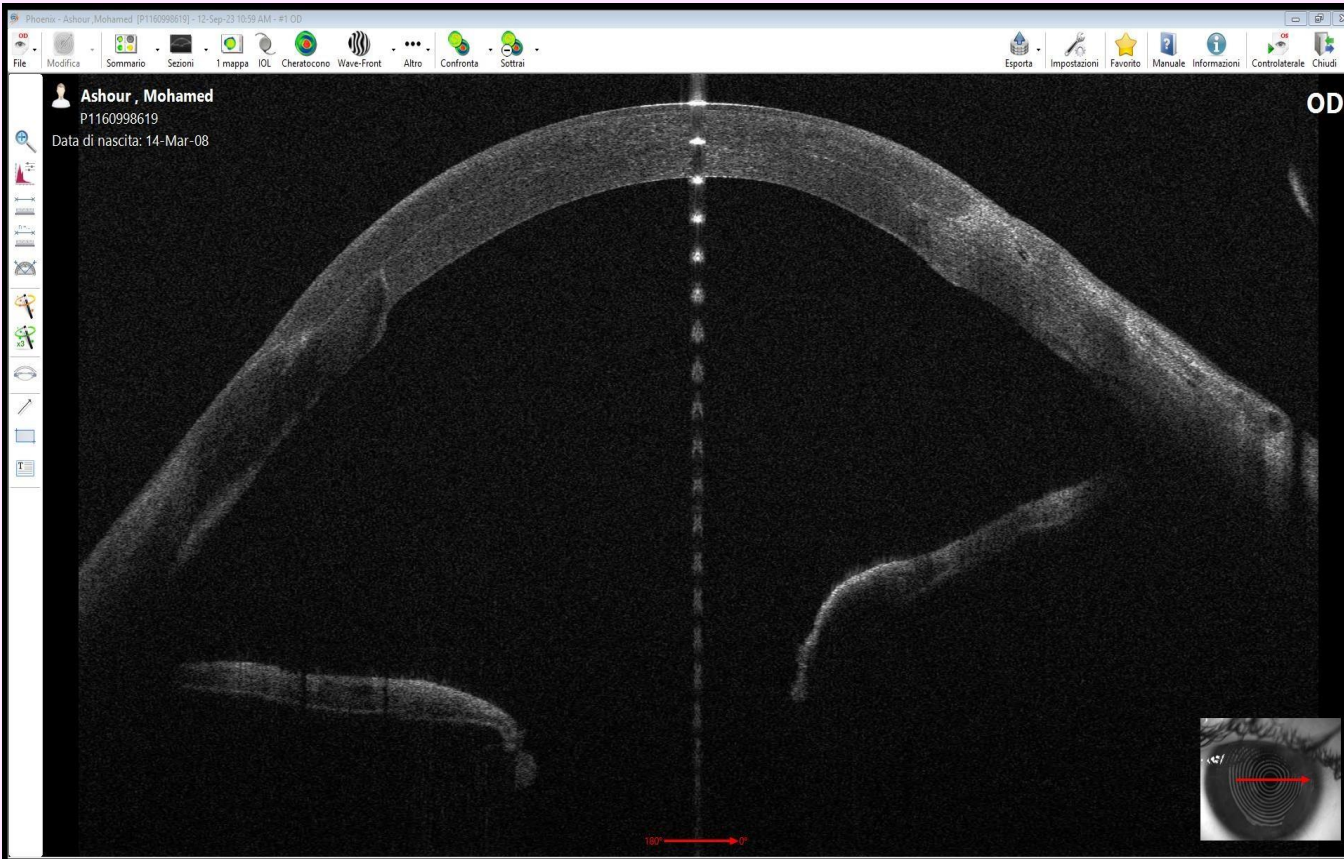User: pateri-101820  
Mode

Donatore	Tessuto / Liquido	Valut. Vitro	Valut. Vivo	Valut. Batteriologica	Destinazione
1	Data valut.	27/02/2017	Operatore	Pat. [redacted]	Operatore
	Metodica	TRYPAN BLUE	Operatore		Assistente
	Liquido	N/D	Lotto	Scad. lotto	Operatore
	PSS	N/D	N/D	N/D	
	TB	N/D	N/D	N/D	
	SAC	N/D	N/D	N/D	
	Punt. Deces.	2	Punt. Età	10	
	Trasparenza	buona	Diametro mm	> 9	Punteggio
	Spessore	nella norma	Epitelio	presente	ECD
					Punteggio
	Pieghe C.	lievi	Mortalità D.	0%	Punteggio
	Pieghe P.	assenti	Mortalità P.	0%	Punteggio
	Mosaico	lieve polimorfismo	2		
	Margini	parzialmente omogeni	2		
	Guttae	assenti	4	Pieghe scoperte	assenti 8
	Note	Caratteristiche della lamella: spessore: 270 diametro: 9,86 cap: in sede			
	Trasf. in	89652 Carry-c	Lotto	p16100008	Scad. Lotto 30/10/2018 Data trasf. 04/03/2017
	Operatore Tras	Limongelli			
	Idoneo	<input type="radio"/> NO <input checked="" type="radio"/> SI <input type="radio"/> ND <input type="radio"/> NV	PK 2		Punteg. Tot. 83 Calcola



# PK A FUNGO 2


*Follow up a sette anni. Il ragazzo oggi ha 16 anni*



Per gentile concessione  
Dott. Saverio Luccarelli

# PK A FUNGO 3

Paziente di 65 anni operata per **ectasia post PK**



Cornea selezionata dalla Banca:

ECD: 2500

Sclera > 2

NO anomalie di trasparenza (buona/ottima)

No tunnel e accesso laterale

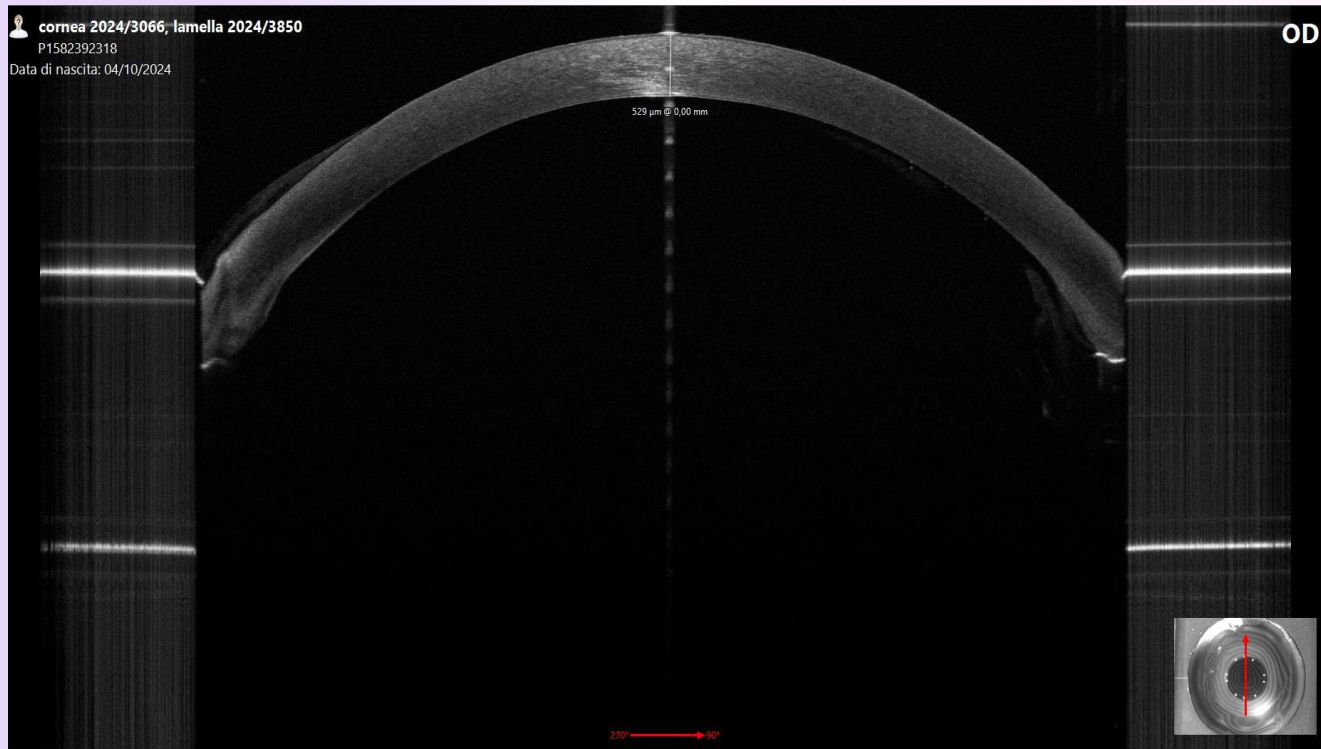
OCT: spessore di 530  $\mu$ m



Richiesta lamella  
posteriore da 150  $\mu$ m



Taglio con lama da 300



# PK A FUNGO 3

**EYENet**  
File Record Visualizza

Donator: 33366  
Età: 76  
33366  
2024/3850  
LAMELLA POST DS  
A00V0039

Donatore Tessuto / Liquido Valut. Vitro Valut. Vivo Valut. Batteriologica Destinazione

Data valut.	30/09/2024	Operatore		Operatore	
Metodica	TRYPAN BLUE	Operatore		Assistente	
Liquido	N/D	Lotto	N/D	Scad. lotto	N/D
PSS	N/D				
TB	N/D				
SAC	N/D				
Punt. Deces.	0	Punt. Età	5		
Trasparenza	buona	Diametro mm	> 9	Punteggio	5
Spessore	150	Epitelio	presente	ECD	2500
				Punteggio	20
Pieghe C.	lievi	Mortalità D.	0%	Punteggio	10
Pieghe P.	assenti	Mortalità P.	0%	Punteggio	10
Mosaico	lieve polimorfismo	2			
Margini	parzialmente omogenei	2			
Guttae	assenti	4	Pieghe scoperte	assenti	8

Note  
CAP IN SEDE  
LAMELLA ANTERIORE: 345 micron  
LAMELLA POSTERIORE: 150 micron

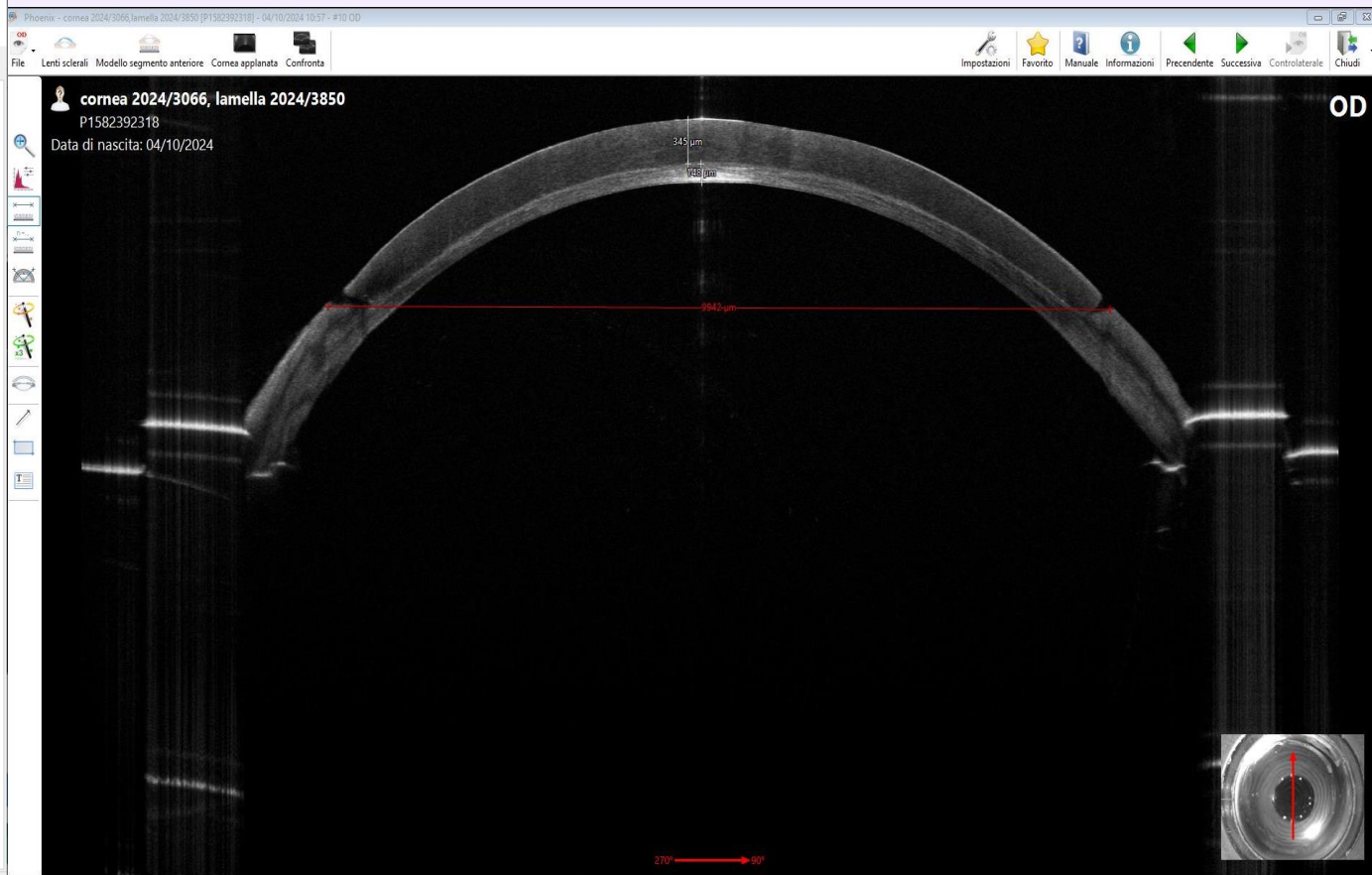
Trasf. in: 157122 Carry-c Lotto: P24020025 Scad. Lotto: 15/02/2026  
Data trasf.: 04/10/2024

Operatore Trasf.:

Idoneo  
 NO  SI  ND  NV PK a fungo Punteg. Tot. 66 Calcola

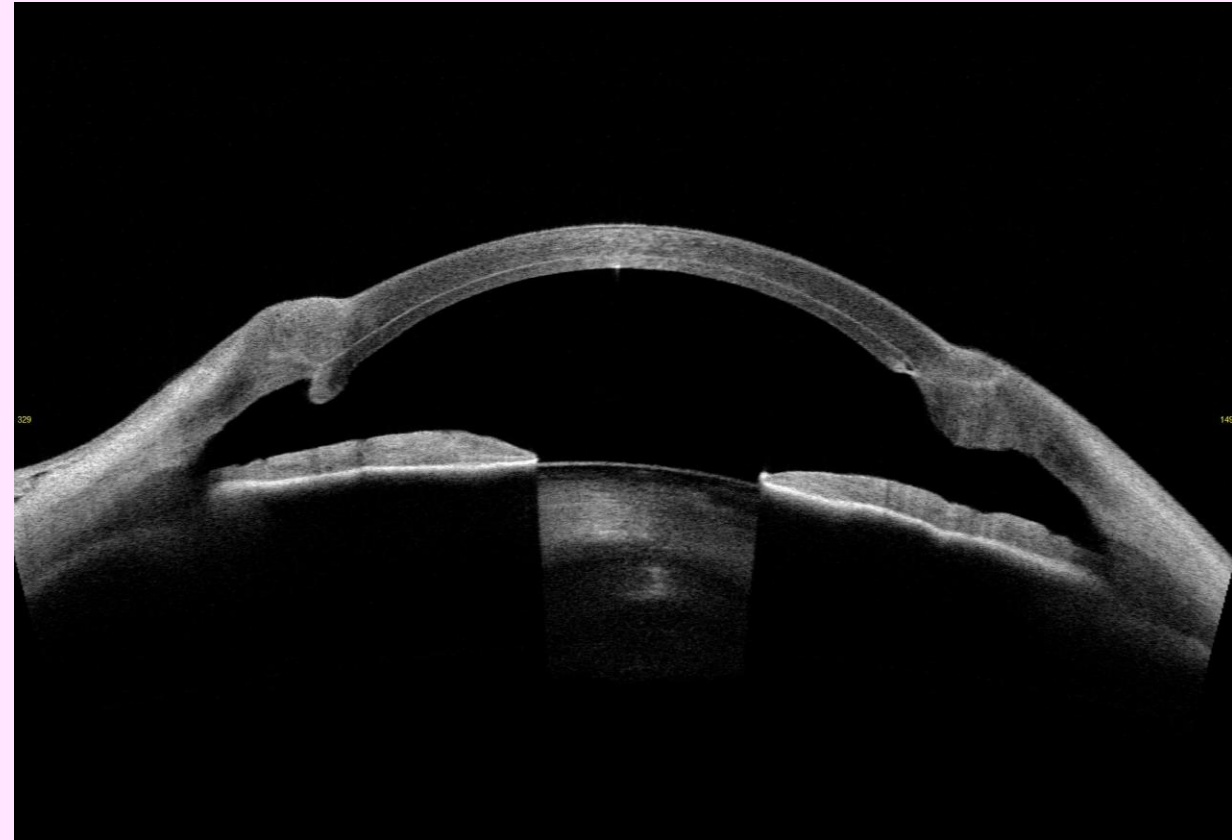
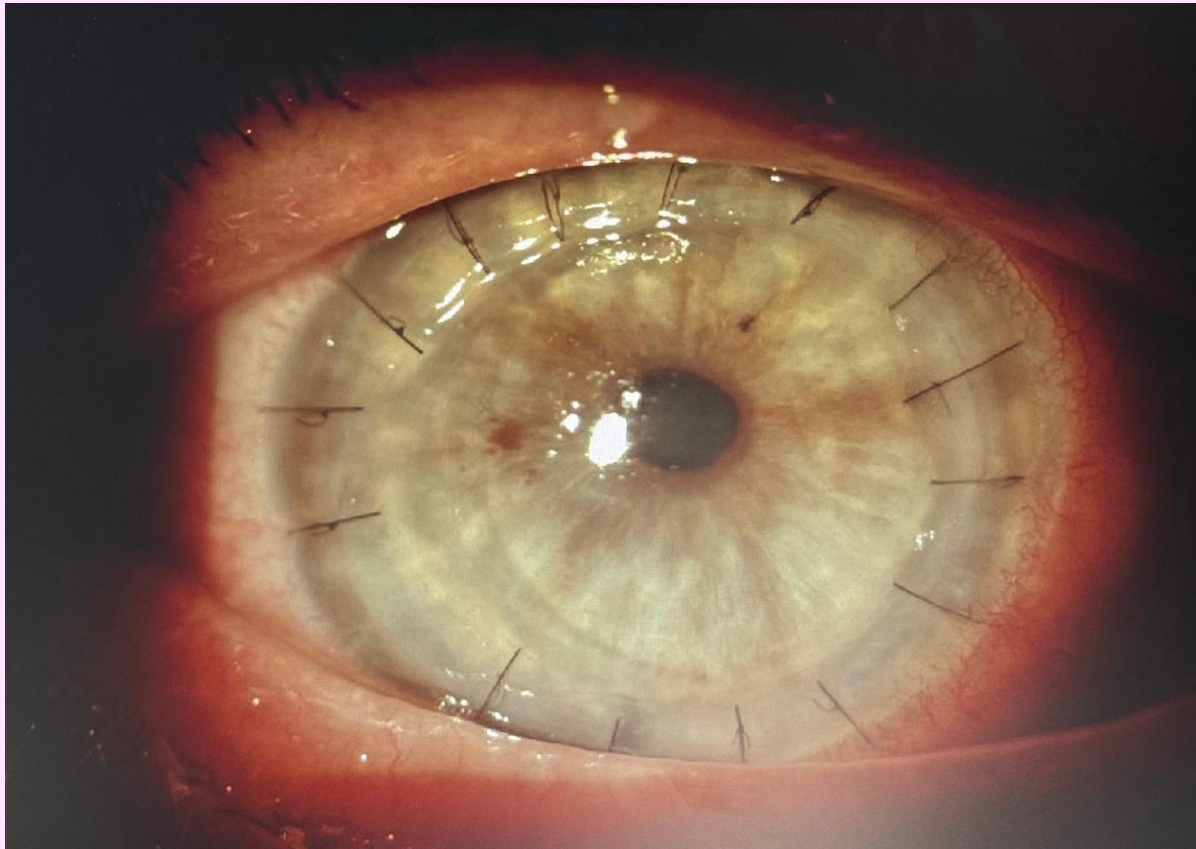
Controlli

User: pateri-101820  
Mode



# *PK A FUNGO 3*


*Follow up a un mese dal trapianto.  
Decorso normale*



Per gentile concessione  
Dott.ssa Eliana Forbice

# PK A FUNGO 4

Paziente di 54 anni operata per **ectasia post PK**



Cornea selezionata dalla Banca:

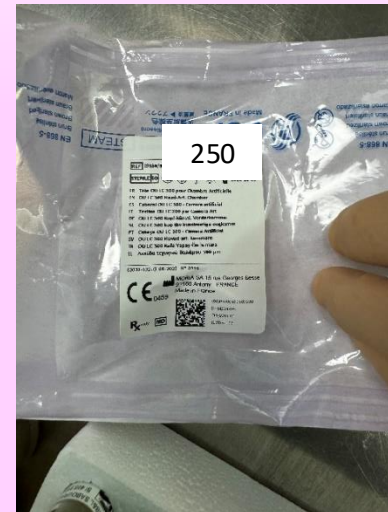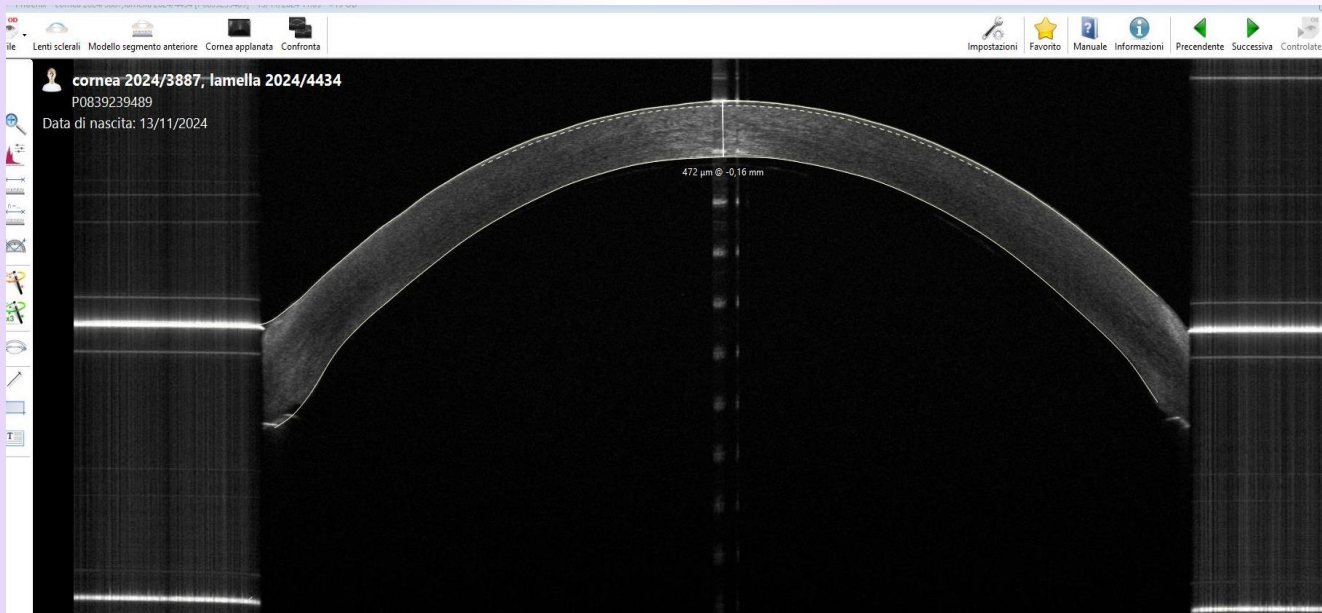
ECD: 2600

Sclera > 2

NO anomalie di trasparenza (buona/ottima)

No tunnel e accesso laterale

OCT: spessore di 470  $\mu\text{m}$



Richiesta lamella  
posteriore da 150  $\mu\text{m}$



Taglio con lama da 250



# PK A FUNGO 4

**EYENet**  
File Record Visualizza

Donator  
33755  
Età 69 Tipo 4 Int. 4  
33755  
2024/4434

LAMELLA POST SN  
A00V0040

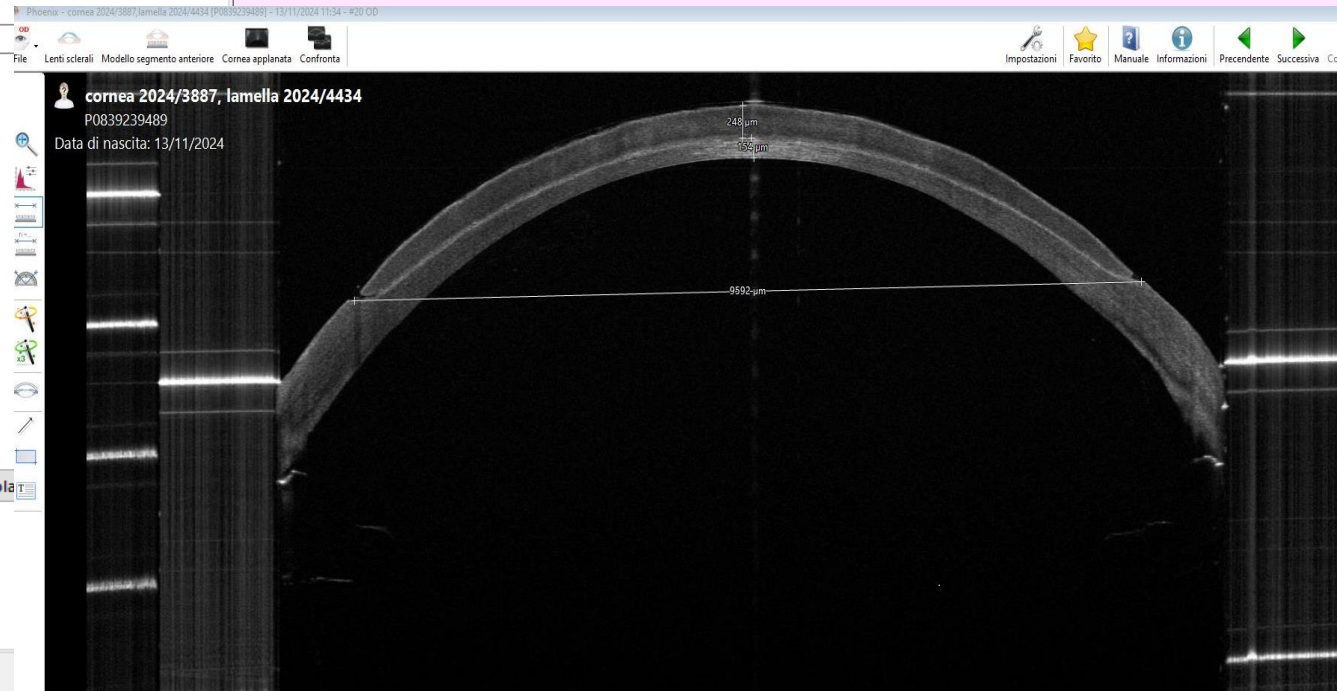
Controlli  
User pateri-101820  
Mode

Donatore	Tessuto / Liquido	Valut. Vitro	Valut. Vivo	Valut. Batteriologica	Destinazione
1	Data valut. 08/11/2024 Metodica TRYPAN BLUE Liquido PSS TB SAC Punt. Deces. 2 Trasparenza buona Spessore 155 Pieghe C. lievi Pieghe P. assenti Mosaico lieve polimorfismo Margini irregolari Guttae assenti Note Trasf. in 158284 Carry-c Operatore Tra	Operatore Operatore Liquido Lotto Scad. lotto Operatore Lotto Scad. lotto Operatore Punt. Età Diametro mm Epitelio Mortalità D. Mortalità P. 2 0 4 Pieghe scoperte Punt. Età Diametro mm Epitelio Mortalità D. Mortalità P. 0 0 4 Pieghe scoperte assenti	Operatore Assistente Operatore Operatore Operatore Punt. Età Diametro mm Epitelio Mortalità D. Mortalità P. 0 0 4 Pieghe scoperte assenti	Operatore Assistente Operatore Operatore Operatore Punt. Età Diametro mm Epitelio Mortalità D. Mortalità P. 0 0 4 Pieghe scoperte assenti	Operatore Assistente Operatore Operatore Operatore Punt. Età Diametro mm Epitelio Mortalità D. Mortalità P. 0 0 4 Pieghe scoperte assenti

Idoneo  
 NO  SI  ND  NV  
PK a fungo

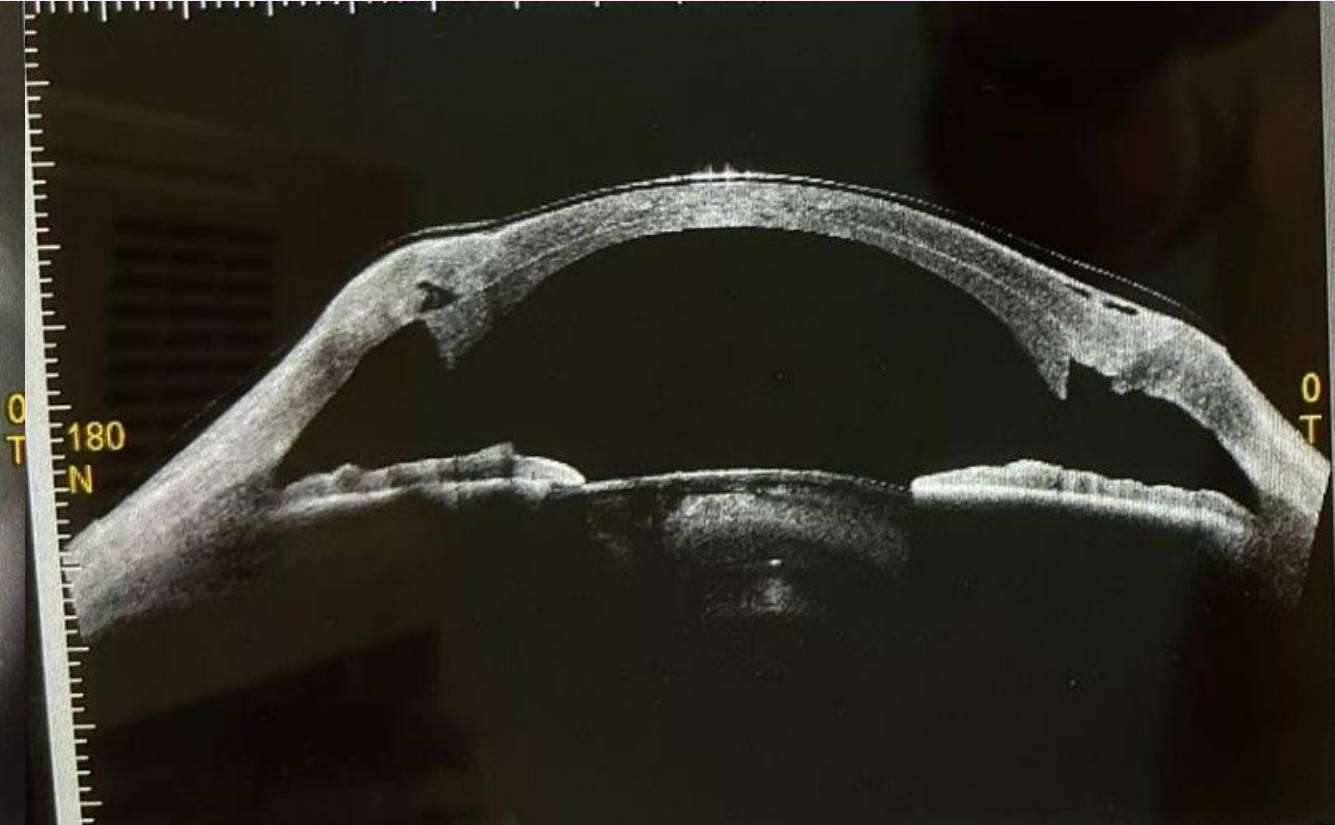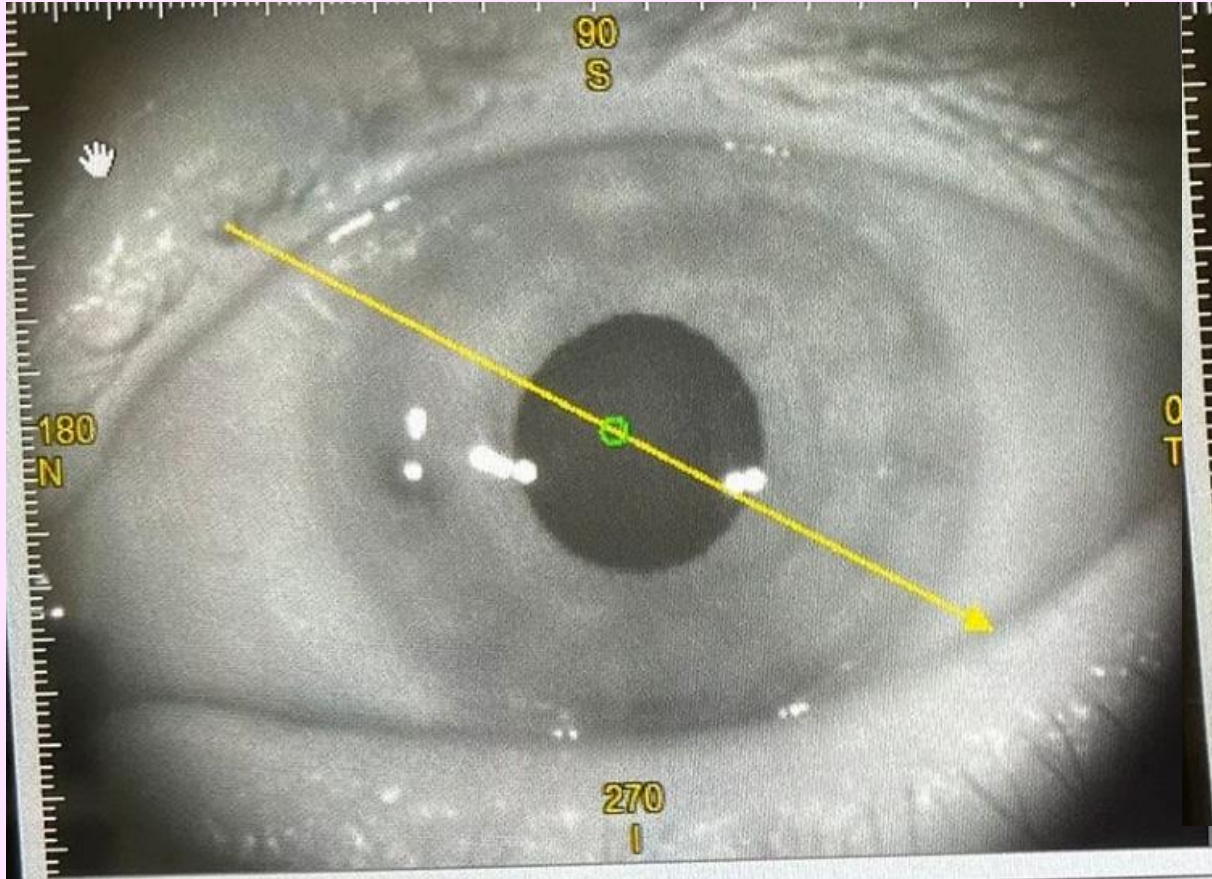
Punteg. Tot. 71

Calcola



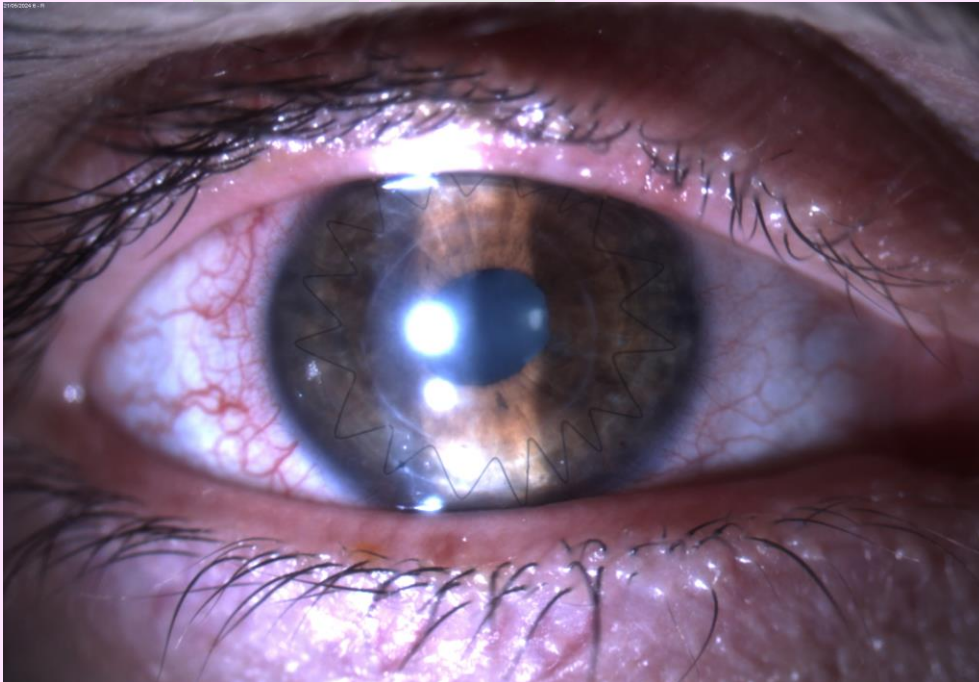
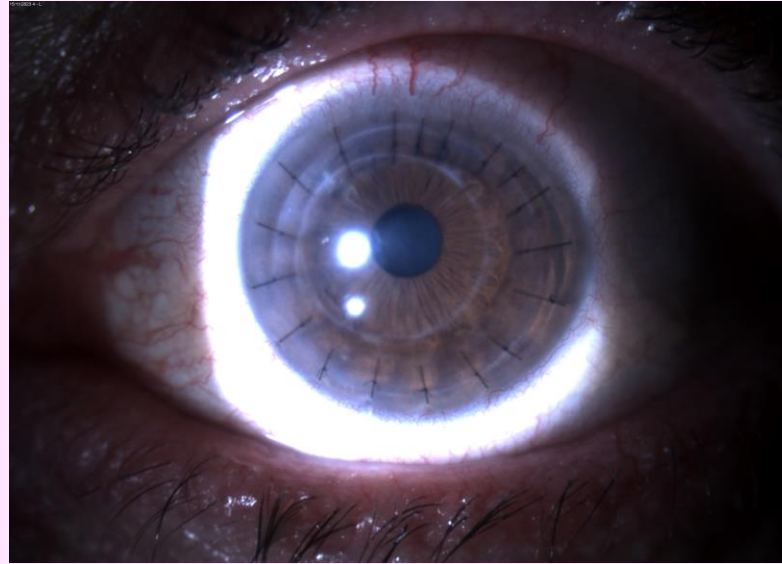
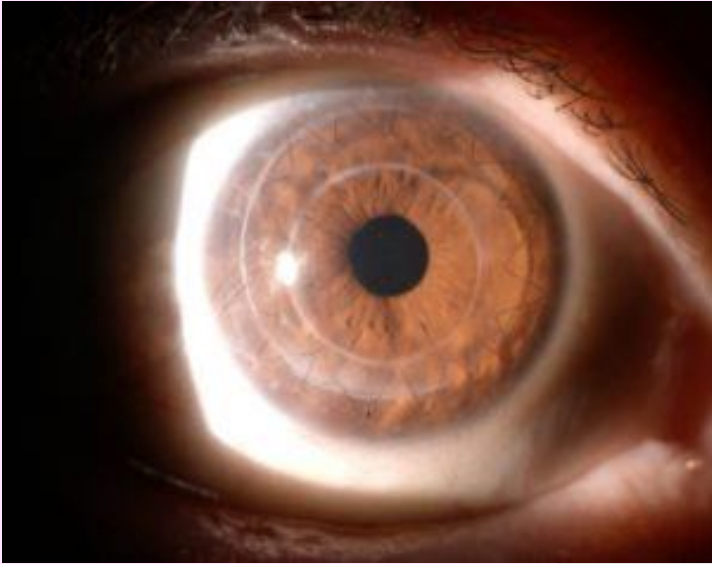
# PK A FUNGO 4

*Follow up a un mese dal trapianto.  
Decorso normale*



Per gentile concessione  
Dott.ssa Eliana Forbice

# *FOLLOW UP*



8 PK fungo totali, 7 con decorso normale

Follow up a 1 mese (3 caso)

3 anni (1 caso)

7 anni (2 caso)

*Grazie!*